

¿Se puede diagnosticar una enfermedad genética en base a caracteres fenotípicos? A propósito de un caso de pseudohipoparatiroidismo en Ecuador

DOI: <http://dx.doi.org/10.4321/S1889-836X2020000400006>

Segura Mestanza A^{1,2}, Cedeño German R^{1,2}, López Gavilanez E^{1,3}

1 Grupo de Investigación AECE, de la Asociación de Endocrinólogos Clínicos del Ecuador (Ecuador)

2 Servicio de Endocrinología. Hospital Abel Gilbert Pontón. Guayaquil (Ecuador)

3 Servicio de Endocrinología. Hospital Docente de la Policía Nacional Guayaquil, N° 2. Guayaquil (Ecuador)

Fecha de recepción: 25/09/2020 - Fecha de aceptación: 03/12/2020

Resumen

El pseudohipoparatiroidismo es una endocrinopatía poco frecuente, pero no debe descartarse su diagnóstico cuando la hipocalcemia se acompaña de hiperfosfatemia y elevación de hormona paratiroidea en ausencia de insuficiencia renal o deficiencia de vitamina D. Aunque el diagnóstico definitivo se obtiene con estudios genéticos, los estudios bioquímicos que evidencien la resistencia hormonal y las características fenotípicas nos permiten establecer el diagnóstico. La literatura es escasa en América Latina y se han descrito pocos casos. Informamos un caso de un hombre de 18 años con pseudohipoparatiroidismo, y discutimos sus características clínicas, hallazgos bioquímicos y radiográficos, junto con el tratamiento.

Palabras clave: osteodistrofia hereditaria de Albright, resistencia hormona paratiroidea, pseudohipoparatiroidismo, trastorno inactivante de la señalización PTH/PTHrP, hipocalcemia, braquidactilia, Ecuador.

INTRODUCCIÓN

El pseudohipoparatiroidismo (PHP) es un grupo heterogéneo de trastornos que tienen en común la resistencia a la hormona paratiroidea (PTH).

A nivel mundial, se estima que la prevalencia es 0,79/100.000¹, aunque depende del tipo de PHP analizado, y oscila entre 6,7 a 3,3 casos por millón de habitantes en Italia² y Japón³, respectivamente.

Entre 2000 y 2019 en la literatura mundial se han descrito aproximadamente 325 casos⁴, la mayoría de ellos en los países desarrollados, en los cuales, además, han sido documentados con estudios genéticos los subtipos de PHP. El subtipo 1a es el más común y representa el 70% de los casos¹. En América Latina se han reportado 47 casos entre 2000 y 2020⁵⁻¹⁰, siendo el subtipo más frecuentemente descrito el 1b, seguido del 1a ó 1c. En algunos casos por no disponer del estudio genético no es posible determinar con precisión a qué subtipo corresponden¹⁰.

Describimos a continuación el caso clínico de un varón de 18 años con aspecto fenotípico de osteodistrofia hereditaria de Albright (AHO).

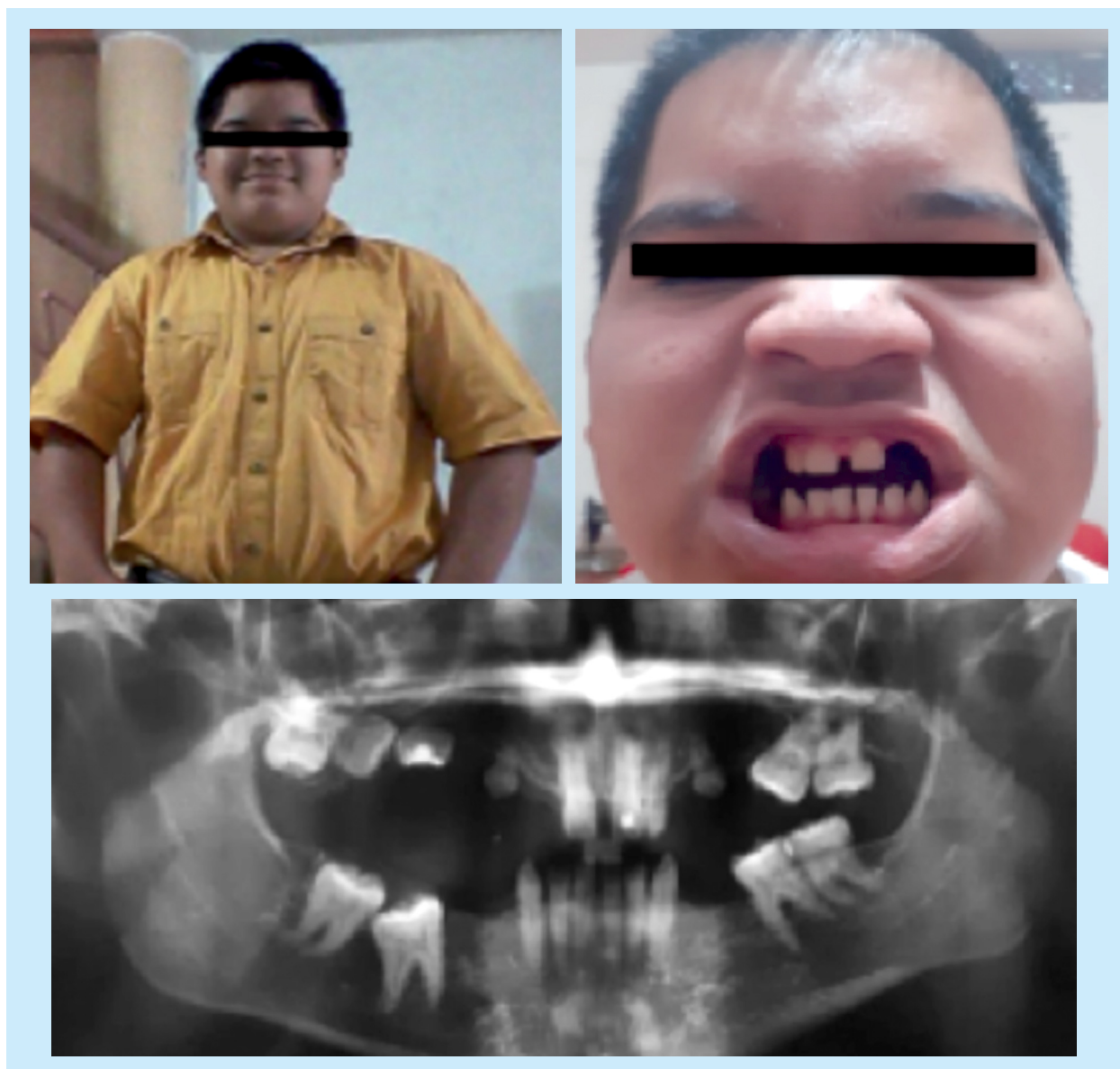
PRESENTACIÓN DEL CASO

Un varón de 18 años acudió a la consulta de Endocrinología remitido por el Servicio de Neurología por crisis convulsivas asociadas a hipocalcemia persistente. Refería una historia de crisis convulsivas tónico-clónicas generalizadas desde los 15 años, por lo que había sido hospitalizado previamente, evidenciándose hipocalcemia que fue tratada con calcio intravenoso y anticonvulsivantes para controlar la emergencia, y suplementos de calcio oral al egreso hospitalario. No se realizaron más estudios para determinar la causa de la hipocalcemia.

Sus padres y familiares en primer grado no presentan historial médico de importancia. El paciente es hijo de matrimonio no consanguíneo. Nacido pretérmino por ruptura prematura de membranas a las 35 semanas de gestación, con hipoxia neonatal e hipotonía. Presentó un desarrollo motor y del lenguaje tardío, requiriendo de terapia del lenguaje desde los 5 hasta los 7 años y fisioterapia desde los 2 años, además de retraso en el aprendizaje escolar y siempre con sobrepeso. A los 12 años fue diagnosticado de hipotiroidismo primario y desde entonces toma 150 µg de levotiroxina sódica.



Correspondencia: Enrique López Gavilanez (enrique_lopezg57@hotmail.com)

Figura 1. Fascie característica y radiografía piezas dentarias

El paciente es el menor de 3 hermanos que no presentan antecedentes médicos de trascendencia.

Al examen físico presenta un fenotipo característico: obeso, estatura baja, cara redonda, frente prominente, puente nasal bajo, cuello corto, braquidactilia y piezas dentales incompletas (Figura 1). El peso era de 68,8 kg, y la talla, 153 cm (< percentil 3); el índice de masa corporal era 34 (> percentil 97). Las manos y los pies eran pequeños, con notable diferencia en el primer dedo de las 2 manos, correspondiente con braquidactilia tipo E2. En la figura 2 se observa en la radiografía el acortamiento marcado de los metacarpianos y de la falange distal de los pulgares (Figura 2). Además, se detecta radiológicamente calcificaciones subcutáneas en tórax posterior y dorso de pies.

El estadio puberal fue Tanner V: longitud del pene, 15 cm (normal >15 cm); volumen testicular, 30 ml bilateralmente (normal >20 ml).

Los signos de Chvostek y Trousseau fueron positivos, con niveles de calcio total: 1,67 mmol/L (valores normales -VN-: 2,12-2,57 mmol/L); fósforo sérico: 1,81 mmol/L

(VN: 0,8-1,6 mmol/L); hormona paratiroidea (PTH): 12,05 pmol/L (VN: 1,5-8,97 pmol/L), y vitamina D total (25-OH-D): 76,38 nmol/L (VN: 25-137 nmol/L).

En la evaluación bioquímica se estableció que la causa de las crisis convulsivas, parestesias y signos de Chvostek y Trousseau se debían a la hipocalcemia. Fue tratado con infusión intravenosa de calcio y fue referido a la consulta de Endocrinología para una evaluación integral.

En la densitometría ósea, realizada por absorciometría de rayos X de energía dual (DXA) con un equipo DEXXUM-T (OsteoSys - Seúl, Corea), presentó disminución de la masa ósea para su edad y sexo en región lumbar (L1-L4), con preservación de la masa ósea en cuello de fémur (columna lumbar: 1,044 g/cm², Z-score: -2,6; y cuello de fémur: 1,146 g/cm², Z-score: 0,3).

La tomografía computarizada del cráneo reveló calcificaciones corticales y subcorticales, periventriculares, núcleos de la base y en cerebelo. En el estudio de resonancia magnética nuclear con medio de contraste se observó calcificaciones periventriculares.

Los resultados de las determinaciones hormonales y bioquímicas actuales se presentan en la tabla 1. La vitamina D total (25 hidroxivitamina D) se determinó por electroquimioluminiscencia (valor óptimo: 25-137 nmol/L). La PTH se determinó por quimioluminiscencia (valor normal: 1,5-8,97 pmol/L). No se realizó la determinación de 1,25 dihidroxivitamina D y AMPc inducida por PTH debido a la no disponibilidad de las pruebas en el hospital y por restricciones financieras.

El hemograma completo, los niveles de glucosa en sangre y las pruebas de la función hepática y renal fueron normales. El estudio bioquímico y hormonal de su madre presenta valores normales: calcio 2,35 mmol/L, fósforo: 1,13 mmol/L, TSH: 3,5 mU/L, T4 libre: 14,1 pmol/L, PTH: 2,58 pmol/L.

En el seguimiento, se monitorearon los niveles séricos de calcio y el cociente calcio/creatinina urinarios para lograr niveles séricos de calcio adecuados.

Actualmente el paciente se mantiene en tratamiento con suplementos de carbonato de calcio por vía oral, 3 g/día; calcitriol por vía oral, 1,5 mg/día; vitamina D3, 2.000 UI/día, y levotiroxina, 150 µg/día. Acude a controles en la consulta externa cada 3 meses con mediciones de calcio y fósforo séricos, PTH, vitamina D y hormonas tiroideas. Además, acude regularmente al Servicio de Neurología para control de sus crisis convulsivas y al Departamento de Psicología para soporte al paciente y su familia. El Servicio de Nutrición ofrece el asesoramiento dietético, y por sus alteraciones dentales está en tratamiento odontológico permanente.

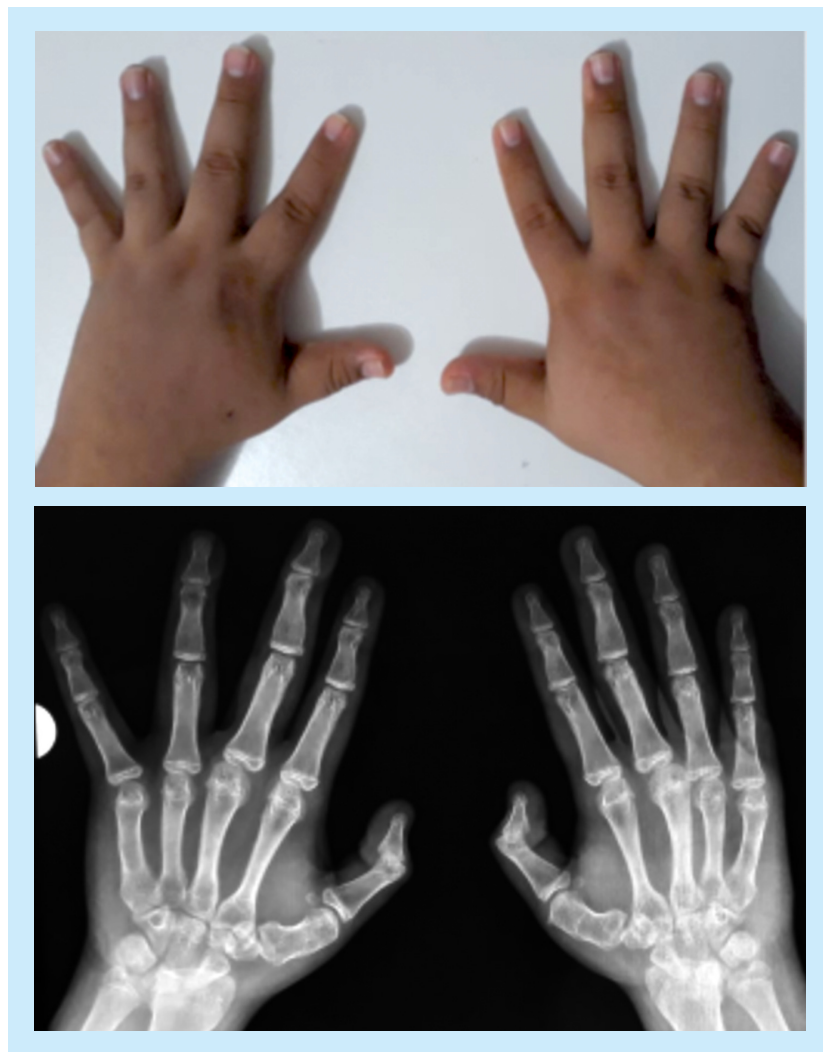DISCUSIÓN

El PHP es un síndrome clínicamente dismórfico que se caracteriza por defectos esqueléticos y del desarrollo¹¹, que incluyen estatura baja, cara redondeada, cuartos metacarpianos cortos y otros huesos de las manos y los pies, obesidad, hipoplasia dental, calcificaciones u osificaciones de tejidos blandos^{12,13}. Sin embargo, algunos casos pueden presentar características fenotípicas poco usuales^{12,13}. Las características bioquímicas de los pacientes con PHP son la hipocalcemia, la hiperfosfatemia y los niveles elevados de PTH¹².

En el presente caso se consideró el diagnóstico de pseudohipoparatiroidismo dados los resultados de laboratorio compatibles con resistencia a la PTH (hipocalcemia, hiperfosfatemia y PTH elevada), acompañados de las características fenotípicas de osteodistrofia hereditaria de Albright¹⁴ (AHO), lo cual nos orientó hacia un PHP tipo 1a ó 1c.

La hipocalcemia es consecuencia de la pérdida de la acción resorptiva ósea de la PTH, lo que resulta en una

Figura 2. Fotografía y radiografía de las manos. Acortamiento marcado de los metacarpianos y falange distal de los pulgares



movilización defectuosa de calcio a partir del hueso y una menor absorción de calcio en el intestino¹².

La braquidactilia, descrita como acortamiento de los metacarpianos/metatarsianos III-V y de la falange distal del primer dedo, constituye una de las características más específicas del fenotipo Albright¹⁴. De las características fenotípicas de AHO resaltamos la braquidactilia tipo E del PHP; y este paciente presenta acortamiento significativo en el metacarpo y falange distal del dedo pulgar en ambas manos que podría considerarse una braquidactilia tipo E2^{14,15}.

Existe asociación del PHP con resistencia variable a múltiples hormonas que actúan a través de la proteína G α . La resistencia a la TSH es la alteración hormonal que más comúnmente se ha asociado e incluso puede ser diagnosticada antes de la aparición de trastornos del metabolismo fosfocálcico¹⁶. En este caso la ausencia de anticuerpos antitiroideos apoya el diagnóstico de resistencia a la TSH¹¹.

La disfunción reproductiva se ha asociado con PHP 1a; sin embargo, los efectos del hipogonadismo son menos evidentes en los hombres¹⁶. Los caracteres sexuales secundarios normales y la determinación de hormonas sexuales descartan la posibilidad de alteración en el eje gonadal en nuestro paciente.

Tabla 1. Determinaciones hormonales y bioquímicas

Determinaciones de Laboratorio	Resultados	Unidades S.I.	Valores de normalidad
Albumina	4,00	g/L	35-50
Anticuerpos anti-peroxidasa tiroidea	35,00	UI/ml	≤35
Calcio en orina	1,12	mmol/día	<7,5
Calcio sérico total	1,67	mmol/L	2,12-2,57
Calcitonina	3,60	ng/L	<100
Creatinina	35,36	umol/L	≤106
Fósforo sérico	1,81	mmol/L	0,8-1,6
FSH	1,70	UI/L	2-15
T4 libre	14,16	pmol/L	10-23
Glucosa	4,88	mmol/L	<6,1
HbA1c	4,60	%	<5,7%
HOMA IR	2,30	--	2,1-2,7
Insulina plasmática	82,80	pmol/L	36-179
LH	1,83	UI/L	3-25
Potasio en suero	3,93	mmol/L	3,5-5,3
PTH	12,05	pmol/L	1,5-8,97
Pyrilinks D en orina	6,60	nM DPD/mM Creatinina	(2,3-5,4)
Sodio en suero	138,00	mmol/L	135-146
Testosterona	9,53	mmol/L	6,7-28,9
TSH	3,40	mU/L	0,5-4,70
Vitamina D total*	76,38	nmol/L	25-137

*: 25 hidroxivitamina D.

Existen discrepancias sobre los efectos de PHP en el esqueleto^{8,17,18}. Algunos estudios han reportado que la densidad ósea está reducida en pacientes con PHP¹⁷. Sin embargo, Long *et al.* analizaron la densidad mineral ósea en 22 sujetos con PHP 1a y encontraron que la masa ósea era normal o aumenta en todas las regiones óseas estudiadas¹⁸. Por el contrario, en este caso la densidad mineral ósea medida en la región lumbar presenta valores disminuidos comparados a los controles emparejados por edad y sexo, con preservación de la masa ósea en cuello de fémur.

En la literatura internacional, entre 2000 y 2019 se han descrito aproximadamente 325 casos de PHP^{4,16,17}. Una serie de 60 casos de PHP se publicó en Dinamarca en 2016, pero sólo en 30 (50%) de ellos se realizó una prueba genética para PHP, de los cuales en 14 se identificó una mutación en el gen GNAS1. En aquellos que no pudieron ser confirmados genéticamente (76%) se aceptó como diagnóstico los criterios bioquímicos y hormonales característicos, excluyendo a los casos con evidencia confirmada de insuficiencia renal, deficiencia de vitamina D, o cualquier otra causa conocida de hiperparatiroidismo secundario¹⁷. En 2013, en una serie de 72 casos con PHP atendidos en el Sistema Nacional de Salud español, se pudo hacer la confirmación genética en 63 de los casos (88%)¹⁶.

En América Latina, después de una búsqueda en la literatura entre 1957 y 2020, encontramos 32 publicaciones, en las que se reportan 56 casos de PHP. Solo en 6 de estas

publicaciones se realizó estudios genéticos para confirmar el diagnóstico. En la mayoría de los casos el diagnóstico se basó en el perfil bioquímico/hormonal y fenotípico.

No existen casos reportados previamente en nuestro país, lo que posiblemente se deba a un subdiagnóstico; sin embargo, los datos publicados a nivel mundial describen las características fenotípicas asociadas a la alteración bioquímica compatible con los hallazgos de nuestro paciente. En nuestro caso, no se pudo confirmar el diagnóstico clínico de PHP mediante un estudio genético, pero en la literatura es aceptado que las evidencias clínicas y bioquímicas pueden ser suficiente para hacer el diagnóstico de PHP^{4,11}.

En concordancia con los criterios internacionales^{12,15}, nuestro objetivo en el tratamiento a largo plazo ha sido reducir el nivel sérico de PTH al nivel superior del rango de referencia con 1-25 dihidroxivitamina D y calcio oral, para mejorar la reabsorción de calcio en el túbulo renal distal, prevenir la hipercalcemia y evitar alteraciones en la mineralización ósea¹⁸.

CONCLUSIONES

En los países de América Latina en los que no están disponibles los estudios genéticos, debemos tener presente que, ante un paciente con hipocalcemia severa y persistente asociada a PTH elevada con función renal normal y un fenotipo característico, tiene que surgir la sospecha diagnóstica de un PHP, aun a pesar de la falta de la confirmación genética.



Conflicto de intereses: Lo autores declaran no tener conflicto de intereses.

Bibliografía

- Mantovani G, Linglart A, Garin I, Silve C, Elli FM, de Nanclares GP. Clinical utility gene card for: pseudohypoparathyroidism. Eur J Hum Genet. 2013;21(6).
- Mantovani G. Pseudohypoparathyroidism. Orpha.net. Available at [http://www.orpha.net/consor/cgi-bin/Disease_Search.php?lng=EN&data_id=12935&Disease_Disease_Search_disease-Group=Pseudohypoparathyroidism&Disease_Disease_Search_diseaseType=Pat&Disease\(s\)/group%20of%20diseases=Pseudohypoparathyroidism&title=Pseudohypoparat](http://www.orpha.net/consor/cgi-bin/Disease_Search.php?lng=EN&data_id=12935&Disease_Disease_Search_disease-Group=Pseudohypoparathyroidism&Disease_Disease_Search_diseaseType=Pat&Disease(s)/group%20of%20diseases=Pseudohypoparathyroidism&title=Pseudohypoparat). October 2014; Accessed: August 29, 2020.
- Nakamura Y, Matsumoto T, Tamakoshi A, Kawamura T, Seino Y, Kasuga M, et al. Prevalence of idiopathic hypoparathyroidism and pseudohypoparathyroidism in Japan. J Epidemiol. 2000;10(1):29-33.
- Mantovani G, de Sanctis L, Barbieri AM, Elli FM, Bollati V, Vaira V, et al. Pseudohypoparathyroidism and GNAS epigenetic defects: clinical evaluation of Albright hereditary osteodystrophy and molecular analysis in 40 patients. J Clin Endocrinol Metab. 2010;95(2):651-8.
- Peña C, Pinochet C, Florenzano P, Mendoza C, Garfias C, Aracena M, et al. Pseudohypoparathyroidism report of two cases of late presentation. Rev Med Chile. 2018;146:116-21.
- Reis MT, Matias DT, Faria ME, Martin RM. Failure of tooth eruption and brachydactyly in pseudohypoparathyroidism are not related to plasma parathyroid hormone-related protein levels. Bone. 2016;85:138-41.
- Trejo MC, Román-González A, Ruiz S, Tobon C, Castano P, Arango C, et al. Late diagnosis of pseudohypoparathyroidism in adulthood. Case series. Rev Fac Med. 2018;66(4):643-9.
- Fernandez M, Zambrano MJ, Riquelme J, Castiglioni C, Kottler ML, Jüppner H, et al. Pseudohypoparathyroidism type 1B associated with assisted reproductive technology. J Pediatr Endocrinol Metab. 2017;30(10):1125-32.
- Arús Fernández AE, González Fabian L, García Bacallao E, Cormac Tur JB, González Fernández P, Castaño González L, et al. Pseudohipoparatiroidismo 1b. Rev Cubana Endocrinol. 2019;30(2); e173.
- Carvalho B, Nascimento I, Cunha C, Morais J, Carvalho L. Osteodistrofia Hereditária de Albright: Um Relato de Caso. Rev Ciênc Saúde Nova Esperança. 2020;18(1):41-8.
- Mantovani G, Bastepe M, Monk D, de Sanctis L, Thiele S, Usardi A, et al. Diagnosis and management of pseudohypoparathyroidism and related disorders: first international Consensus Statement. Nat Rev Endocrinol. 2018;14(8):476-500.
- Linglart A, Levine M.A, Jüppner H. Pseudohypoparathyroidism (Chapter 86.). In: John P. Bilezikian, ed. Primer on the Metabolic Bone Diseases and Disorders of Mineral Metabolism. Ninth Edition. Hoboken, New Jersey: Wiley-Blackwell; 2019.661-673.
- Hejlesen J, Underbjerg L, Gjørup H, Sikjaer T, Rejnmark L, Haubek D. Dental anomalies and orthodontic characteristics in patients with pseudohypoparathyroidism. BMC Oral Health. 2019;20(1):2.
- David A, Vincent M, Quéré MP, Lefrançois T, Frampas E, David A. Isolated and syndromic brachydactylies: Diagnostic value of hand X-rays. Diagn Interv Imaging. 2015;96(5):443-8.
- Germain-Lee EL. Management of pseudohypoparathyroidism. Curr Opin Pediatr. 2019;31(4):537-49.
- Fernández-Rebollo E, Lecumberri B, Gaztambide S, Martínez-Indart L, Pérez de Nanclares G, Castaño L; Spanish PHP Group. Endocrine profile and phenotype-(epi)genotype correlation in Spanish patients with pseudohypoparathyroidism. J Clin Endocrinol Metab. 2013;98(5):E996-1006.
- Underbjerg L, Sikjaer T, Mosekilde L, Rejnmark L. Pseudohypoparathyroidism - epidemiology, mortality and risk of complications. Clin Endocrinol (Oxf). 2016;84:904-11.
- Long DN, Levine MA, Germain-Lee EL. Bone mineral density in pseudohypoparathyroidism type 1a. J Clin Endocrinol Metab. 2010;95(9):4465-75.