

Díaz-Romero Paz R<sup>1</sup>, Reimunde Figueira P<sup>2</sup>

1 Servicio de Neurocirugía - Complejo Hospitalario Universitario Insular-Materno Infantil de Las Palmas de Gran Canaria - Las Palmas de Gran Canaria (España)

2 Servicio de Neurocirugía - Hospital Universitario Central de Asturias - Oviedo (España)

# Osteoporosis y cirugía de raquis: estrategias de tratamiento médico y quirúrgico

DOI: <http://dx.doi.org/10.4321/S1889-836X2018000100007>

Correspondencia: Ricardo Díaz-Romero Paz - Servicio de Neurocirugía - Complejo Hospitalario Universitario Insular-Materno Infantil de Las Palmas de Gran Canaria - Avda. Marítima del Sur, s/n - 35016 Las Palmas de Gran Canaria (España)  
Correo electrónico: ricdrp@yahoo.com

## Resumen

La prevalencia de osteoporosis en pacientes sometidos a cirugía de raquis se ha estimado en el 50% de las mujeres de más de 50 años, cifra superior a la de la población en general ajustada por edad. Consecuentemente, muchos autores recomiendan la evaluación sistemática y el tratamiento oportuno de la osteoporosis en la mayoría de pacientes que se van a someter a una cirugía de artrodesis.

La disminución de la densidad mineral ósea (DMO) es el principal factor de riesgo independiente relacionado con el fracaso de la instrumentación en las cirugías de fusión lumbar.

Las complicaciones derivadas de la cirugía de fusión vertebral son más frecuentes en pacientes mayores de 65 años y osteoporóticos. Las complicaciones tempranas más frecuentes son el *pullout* o arrancamiento de los tornillos pediculares, la fractura pedicular y la fractura por mecanismo de compresión en el segmento vertebral adyacente. Después de los 3 meses, las complicaciones más frecuentes son la pseudoartrosis, la fractura o la movilización de las barras, la subsidencia de cajas intersomáticas vertebral y la cifosis de la unión proximal.

Existen algunos ensayos clínicos de cirugía de artrodesis de columna con tratamiento perioperatorio con alendronato, ácido zoledrónico, o teriparatida que han demostrado ser efectivos en la mejoría clínica y el incremento de las tasas de fusión.

Existen diversas modificaciones en el arsenal quirúrgico que pueden mejorar las tasas de fusión y disminuir las complicaciones quirúrgicas, a destacar la artrodesis con tornillos pediculares cementados y tornillos expansibles.

Finalmente existen ensayos clínicos aleatorizados que han demostrado que los tratamientos de refuerzo vertebral en fracturas vertebrales osteoporóticas son claramente beneficiosos a corto y a largo plazo.

**Palabras clave:** *osteoporosis, artrodesis vertebral, columna lumbar, fusión vertebral.*

## Osteoporosis and spinal surgery: strategies for medical and surgical treatment

### Summary

The prevalence of osteoporosis in patients undergoing spinal surgery is estimated at 50% in women over 50 years, a higher figure than in the general population adjusted for age. Consequently, many authors recommend the systematic assessment and timely treatment of osteoporosis in most patients who are going to undergo arthrodesis.

The decrease in bone mineral density (BMD) is the main factor in independent risk related to the failure of the instrumentation in spinal fusion surgeries.

Complications arising from spinal fusion are more frequent in osteoporotic patients over 65. The most frequent early complications are pullout or tearing pedicular screws, pedicular fracture and fracture by compression in the adjacent vertebral segment. After 3 months, the most frequent complications are pseudoarthrosis, fracture or mobilization of the bars, subsidence of vertebral intersomatic boxes and the kyphosis of the proximal joint. There are some clinical trials of spinal arthrodesis surgery with perioperative treatment with alendronate, zoledronic acid, or teriparatide that have been shown to be effective in clinical improvement and increase in fusion rates.

Several modifications in the surgical arsenal may improve fusion rates and decrease surgical complications. Arthrodesis has been highlighted with cemented and expandable pedicle screws.

Finally, randomized clinical trials have shown that vertebral reinforcement treatments in osteoporotic vertebral fractures are beneficial in the short and long term.

**Key words:** *osteoporosis, vertebral arthrodesis, lumbar spine, spinal fusion.*

### Metabolismo óseo y patología de raquis

Las cirugías de fusión de la columna vertebral con o sin instrumentación son procedimientos quirúrgicos que se han ido consolidando en el arsenal terapéutico de la patología de raquis, ya sea degenerativa, por deformidad (escoliosis y cifosis degenerativas), por inestabilidad vertebral (espondilolistesis degenerativa e ístmica) y por estenosis de canal espinal lumbar (central o foraminal).

El envejecimiento paulatino de la población ha propiciado un incremento creciente de cirugías de fusión espinal en pacientes ancianos. Entre los años 2001 y 2007, los procedimientos de fusión de columna vertebral en los asegurados por Medicare en EE.UU. aumentó en 15 veces<sup>1</sup>. Un porcentaje significativo de pacientes que requieren artrodesis vertebral lumbar o cervical son mayores de 50 años, muchos de los cuales padecen de osteoporosis sin ser diagnosticados correctamente.

En España aproximadamente 2 millones de mujeres padecen osteoporosis, conforme a los criterios densitométricos propuestos por la Organización Mundial de la Salud (OMS). Díaz-Curiel y cols.<sup>2</sup> estimaron que la prevalencia de osteoporosis en España se encuentra en torno al 26% (1 de cada 4) de las mujeres a partir de los 50 años.

En un estudio reciente realizado en pacientes de más de 50 años intervenidos de cirugía de columna vertebral, se reportó que el 41,4% de las mujeres tenía osteopenia y el 51,3% osteoporosis; por otra parte, en varones, el 46,1% presentaba osteopenia y el 14,5% osteoporosis<sup>3,4</sup>. En definitiva, la prevalencia de osteoporosis en mujeres sometidas a cirugía de raquis es superior a la de la población en general ajustada por edad. Consecuentemente, muchos autores recomiendan la evaluación sistemática y el tratamiento oportuno de la osteoporosis, especialmente en las mujeres mayores de 50 años<sup>5</sup>.

Los pacientes con osteoporosis tienen una menor densidad mineral ósea (DMO) y una menor actividad osteoblástica, que en definitiva influyen negativamente en la capacidad osteoconductiva, osteoinductiva y osteogénica. Por ende, los pacientes con osteoporosis tienen un remodelado óseo aumentado y un balance óseo final negativo, que condiciona una deficiente fusión ósea, y una reducción de la fuerza de extracción o *pullout* de los tornillos pediculares<sup>4</sup>.

La disminución de la DMO es el principal factor de riesgo independiente relacionado con el fracaso de la instrumentación en las cirugías de fusión lumbar<sup>4</sup>, y un factor de riesgo moderado para el desarrollo de pseudoarthrosis. Se ha reportado que la DMO es significativamente mayor en los pacientes que alcanzan mayores tasas de fusión comparados a los que padecieron de la falta de fusión después de una artrodesis de columna vertebral<sup>5</sup>. Aunque el desarrollo de pseudoarthrosis es multifactorial, una proporción significativa podría explicarse por los bajos niveles de DMO<sup>6</sup>.

### Complicaciones en la cirugía de raquis asociadas a osteoporosis

Las artrodesis con montajes largos de instrumentación son cada vez más frecuentes en el tratamiento de deformidad espinal (escoliosis y cifosis degenerativas). Las deformidades escolióticas están presentes entre el 36-48% de las mujeres osteoporóticas y los pacientes que presentan grandes deformidades en la columna vertebral padecen habitualmente una baja DMO<sup>7</sup>.

En general, las complicaciones derivadas de la cirugía de fusión vertebral son más frecuentes en pacientes mayores de 65 años y osteoporóticos.

Las complicaciones tempranas ocurren dentro de los 3 primeros meses de la cirugía, siendo las más frecuentes: el *pullout* o arrancamiento de los tornillos pediculares, el hematoma epidural, la frac-

tura pedicular y la fractura del segmento vertebral adyacente por mecanismo de compresión<sup>7-10</sup>.

Las complicaciones tardías, después de 3 meses son: la pseudoartrosis, fractura o movilización de las barras, la fractura por mecanismo de compresión del segmento vertebral adyacente, el dolor en la zona iliaca (concretamente en la zona de inserción de los tornillos ilíacos), la hernia de disco (a nivel cefálico principalmente), la subsidencia de cajas intersomáticas vertebral y la cifosis de la unión proximal (CUP) (Figura 1).

El fracaso de la instrumentación también puede subdividirse en función de la ubicación de la instrumentación, ya sea anterior o posterior.

La instrumentación posterior tiende a fallar debido a una limitada fuerza de fijación en el hueso de baja densidad, lo que resulta en la extracción o *pullout* y/o el aflojamiento de los tornillos pediculares<sup>11,12</sup>. En contraste, la instrumentación anterior está sujeta a una carga cíclica repetitiva, resultando más frecuentemente en rotura del tornillo o subsidencia del implante en pacientes con compromiso de la DMO<sup>12,13</sup>.

La osteoporosis es un factor de riesgo principal para el fracaso de la cirugía en la columna vertebral, y más aún cuando son múltiples niveles vertebrales los que se instrumentan<sup>14,15</sup>.

De Wald y cols.<sup>10</sup> refieren que los dos mecanismos más frecuentes de complicaciones en pacientes mayores de 65 años, intervenidos de 5 niveles de instrumentación como mínimo, fueron: la fractura vertebral por mecanismo de compresión del último segmento vertebral superior de una artrodesis y la CUP al último segmento instrumentado en 28% de los casos. Otros artículos coinciden en que la CUP es la complicación más frecuente en columnas instrumentadas de múltiples niveles<sup>16-18</sup>. La CUP es una complicación que ha despertado mucho interés por su frecuencia y su complejidad. La Scoliosis Research Society define la cifosis de la unión proximal (CUP) (*proximal junctional kyphosis -PJK-*) como el ángulo de Cobb cifótico igual o superior a 20° entre la última vértebra instrumentada y las dos vértebras situadas por encima (Figura 2). La CUP ocurre en el 39% de las deformidades operadas ocurriendo la mayoría entre las 6-8 semanas postquirúrgicas. Los tres factores de riesgo más importantes son la edad avanzada, la mala calidad ósea y el desbalance sagital significativo previo a la cirugía. De todos los pacientes que desarrollan CUP, aproximadamente un tercio son reoperados de forma temprana antes de los 5 meses para una revisión quirúrgica por fallo mecánico e inestabilidad vertebral<sup>19</sup>.

Figura 1. (A) Radiografía lateral de columna lumbosacra: se observa rotura de tornillo S1 (flecha). (B) Pieza quirúrgica del tornillo roto extraído. (C) Radiografía lateral de columna lumbosacra donde se observa movilización de las barra a nivel distal (flecha). (D) TC corte axial y (E) sagital, se observa halo hipodenso alrededor de los tornillos pediculares (flechas), característico de la pseudoartrosis. (F) TC sagital que ilustra la presencia de subsidencia o hundimiento del dispositivo intersomático, nótese la pérdida de la altura discal y la erosión de los plattillos vertebrales (flecha)

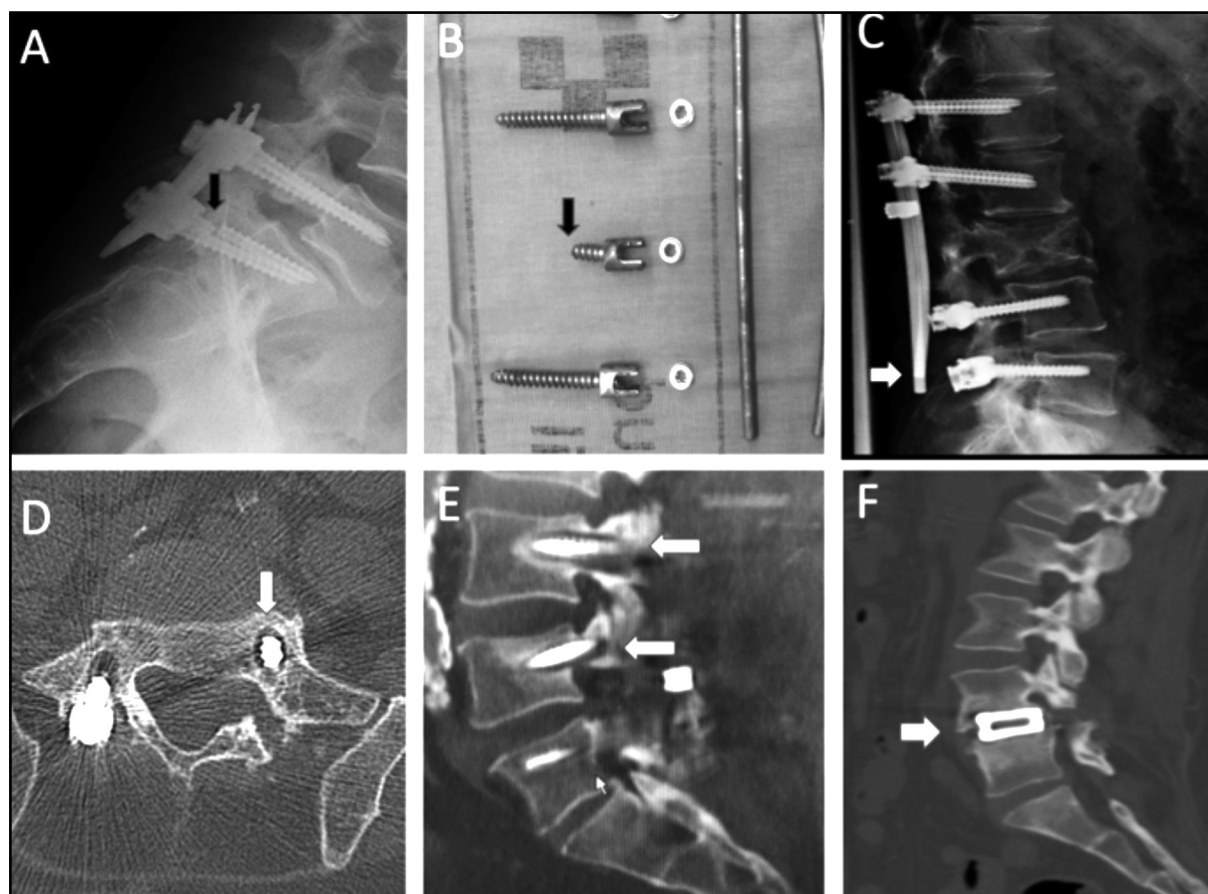
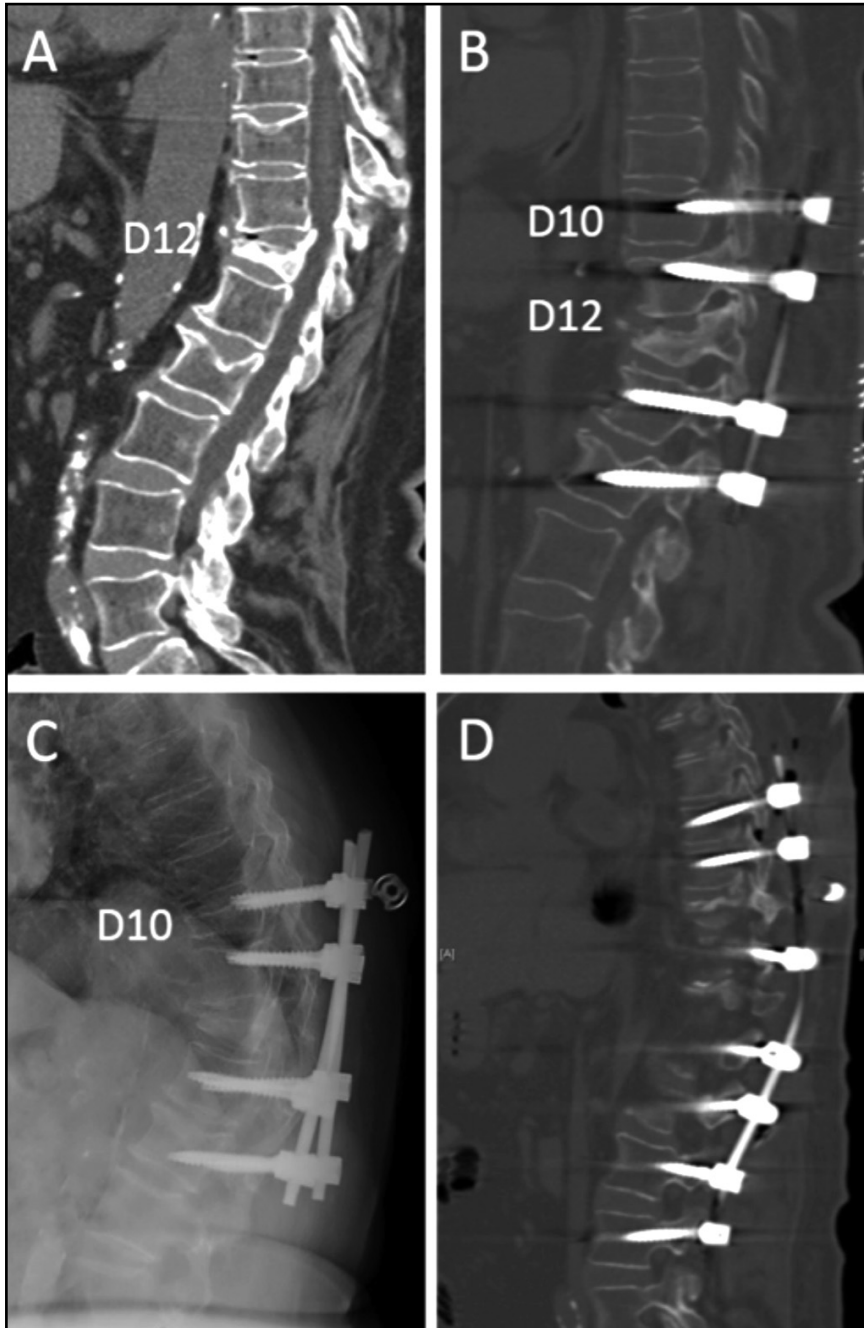


Figura 2. (A) TC sagital a nivel dorsolumbar; se observa fractura por compresión osteoporótica a nivel D12 con cifosis segmentaria. (B) Artrodesis mediante instrumentación con tornillos pediculares de D10 hasta L2, con corrección significativa de cifosis. (C) Radiografía lateral: fractura vertebral por compresión a nivel D10 con cifosis de la unión proximal y pullout del tornillo a nivel D10. (D) Ampliación de la artrodesis, superior a niveles D8 y D9 e inferior a niveles L3 y L4, y corrección de la cifosis



Es importante considerar que una cifosis torácica preoperatoria de más de  $30^\circ$  es un factor de riesgo independiente para la aparición de CUP, y que la adecuada resolución del desbalance sagital previo a la cirugía reduce la incidencia de CUP de un 45% a un 19%<sup>20</sup>.

### Estrategias de tratamiento médico

Se ha descrito que los pacientes con osteoporosis y con hipovitaminosis D no corregida tienen peo-

res tasas de fusión ósea posteriores a una artrodesis vertebral, y también pueden tener peores resultados clínicos en las escalas de discapacidad en el periodo perioperatorio<sup>4</sup>.

En las últimas décadas se ha producido un notable avance en el conocimiento de la fisiopatología de la formación y resorción ósea, así como en el tratamiento de la osteoporosis, lo cual lógicamente nos lleva a preguntarnos sobre la influencia de estas terapias en el proceso de fusión ósea en la cirugía de columna vertebral<sup>21</sup>. Existen actualmente cada vez más estudios y ensayos clínicos evaluando el impacto de diversos tratamientos farmacológicos (bifosfonatos, ácido zolendrónico, PTH), sobre la fusión ósea en cirugías de raquis. En la tabla 1 se resumen los principales estudios hasta la fecha.

Se han reportado 18 estudios en animales de experimentación que evaluaron la influencia de los bifosfonatos sobre el proceso de fusión en artrodesis, la mayoría no demostraron efectos significativos en la tasa de fusión ósea probablemente atribuidas al bajo poder estadístico. Los estudios en animales con terapia a base de bifosfonatos mostraron que la masa de fusión ósea fue histológicamente menos madura, sin embargo el impacto en la biomecánica espinal no fue clara<sup>22</sup>.

Por otro lado, en un modelo animal osteoporótico se demostró que el ácido alendrónico fue eficaz en obtener mejoría radiológica, biomecánica e histológica de la fusión de la columna vertebral<sup>23</sup>. El alendronato aumentó la fuerza biomecánica con crecimiento interno óseo en las masas de fusión posterolateral en los animales osteoporóticos. Este estudio sugiere que el alendronato puede ayudar a lograr una fusión de la columna vertebral con éxito en animales afectados de osteoporosis.



Tabla 1. Estudios que valoran el efecto del tratamiento farmacológico de la osteoporosis en la cirugía de artrodesis vertebral

Estudio	Población	Tratamiento médico (grupos)	Duración del tratamiento	Tasas de fusión	Método de valoración de fusión
<b>Alendronato</b> Kim y cols. <sup>24</sup>	44 pacientes con OP que se operaron de PLIF	- Alendronato sódico (35 mg/semana) - Grupo control	No especificado	- Alendronato: 66,7 - Grupo control: 7,9%	RX: fusión con puentes óseos entre cuerpos vertebrales, en el interior o alrededor de la cajas intersomáticas y movimiento angular menor de 5° en RX dinámicas
<b>Alendronato</b> Nagahama y cols. <sup>25</sup>	40 pacientes con OP con fusión intersomática PLIF de 1 nivel	- Alendronato sódico (35 mg/semana) - Alfacalcidol (1 mg/día)	1 año	- Alendronato: 95% - Alfacalcidol: 65% (p=0,025)	TC coronal y sagital para valorar puentes óseos
<b>Zoledronato</b> Park y cols. <sup>26</sup>	44 pacientes con estenosis espinal lumbar sintomática sometidos a fusión lumbar posterolateral de 1 ó 2 niveles	- 1: Fusión posterolateral autólogo cresta iliaca y ácido zoledrónico (5 mg) - 2: Aloinjerto y autoinjerto local y ácido zoledrónico (5 mg) - 3: Autoinjerto con cresta iliaca y hueso local solamente - 4: Aloinjerto y autoinjerto local	2 semanas después de la cirugía una dosis única intravenosa	- Grupo 1: 100% - Grupo 2: 100% - Grupo 3: 100% - Grupo 4: 82%	RX funcionales y TC 3-D, valoración a ciegas de hueso a nivel intertransverso
<b>Zoledronato</b> Tu y cols. <sup>27</sup>	64 pacientes con OP y espondilolistesis degenerativa lumbar operados de fusión intersomática	- Zoledronato, 5 mg IV (n=32) - Grupo control (n=32)	3 días de <i>postoperatio</i> y luego una vez al año	- Zoledronato: 1,75% - Grupo control: 2,56%	RX evaluador independiente. Fusión = ausencia de radiolucidez alrededor del injerto, evidencia de puentes óseos entre los platillos intervertebrales y ausencia de movimiento en las RX dinámicas
<b>Zoledronato</b> Chen y cols. <sup>28</sup>	79 pacientes con espondilolistesis degenerativa de 1 nivel	- Zoledronato, 5 mg - Control con infusión de solución salina	3 días después de la cirugía Zoledronic acid (5 mg) o solución salina	Grado A o B más frecuentes en grupo de zoledronato a los 3, 6, y 9 meses comparado con grupo control (p<0,05). Sin serlo a los 12 meses	3 categorías: - Grado A: puentes óseos completos entre ambos cuerpos vertebrales - Grado B: puentes óseos en el platillo superior o inferior - Grado C: puentes óseos incompletos (g) Fusión = movimiento angular menor de 5° y Grados A o B
<b>Teriparatida</b> Ohtori y cols. (2012) <sup>29</sup>	57 mujeres con OP y espondilolistesis degenerativa de 1 o 2 niveles y instrumentación con fusión posterolateral con injerto local	- Teriparatida (20 mg/día, inyección subcutánea) - Risedronato (17,5 mg/semana, oral)	2 meses antes y 8 meses después de la cirugía (10 meses en total)	- Teriparatida: 84% (RX) y 82% (TC) - Risedronato: 74% (RX) y 68% (TC) (p<0,05)	RX y TC interpretadas a ciegas por 3 cirujanos. Definición de puentes óseos entre los platillos intervertebrales e intertransverso
<b>Teriparatida</b> Ohtori y cols. (2013) <sup>30</sup>	62 mujeres con OP y espondilolistesis degenerativa	- Teriparatida (20 mg/día, SC) - Risedronato (2,5 mg/día, oral) - Grupo control	2 meses antes y 10 después de la cirugía	Alojamiento de tornillos: - Teriparatida: 7%-13%; - Risedronato: 13%-26% - Control: 15%-25% (p<0,05)	RX y TC interpretadas con cegamiento por 3 cirujanos para la valoración de alojamiento de tornillos

OP: osteoporosis; PLIF: fusión intersomática lumbar posterior; RX: radiografía; TC: tomografía computarizada; 3-D: tridimensional.

Kim y cols.<sup>24</sup> estudiaron el efecto del alendronato en 44 pacientes operados de fusión lumbar intersomática instrumentada de 1 nivel comparados a grupo control sin tratamiento. No encontraron diferencias significativas en cuanto a la fusión ósea, y en cambio existió una mayor incidencia de degeneración del platillo vertebral en el grupo de alendronato.

Nagahama<sup>25</sup> publicó un ensayo clínico en 40 pacientes con osteoporosis que se sometieron a fusión lumbar intersomática y tratamiento con bifosfonatos. Se verificó un incremento de la tasa de fusión al año de seguimiento en el grupo de alendronato comparado a los controles (95% vs. 65%, respectivamente), además de disminuir la presencia de subsidencia de la prótesis y de la fractura vertebral del nivel adyacente. Finalmente, los autores recomiendan el tratamiento postoperatorio con bifosfonatos en todos los pacientes con osteoporosis, aunque reconocen que aún no existe un consenso respecto a la utilización de estos fármacos.

Park y cols.<sup>26</sup> en el 2013 evaluaron el efecto del ácido zoledrónico en 44 pacientes con estenosis espinal lumbar intervenidos de artrodesis posterolateral con instrumentación de 1 ó 2 niveles, un grupo recibió una dosis de ácido zoledrónico y otro grupo control. A los 6 meses después de la cirugía no hubo un aumento significativo en la masa de fusión en el grupo de ácido zoledrónico de dosis única demostrada por tomografías computarizadas 3D. Sin embargo, se registró una mejoría significativa en la Escala Visual Analógica (EVA) y la escala funcional de Oswestry (ODI) en el grupo de ácido zoledrónico.

Tu y cols.<sup>27</sup> también estudiaron el efecto del ácido zoledrónico en las tasas de fusión en pacientes con osteoporosis después de la fusión intersomática lumbar posterior con 2 años de seguimiento. El grupo de ácido zoledrónico recibió una infusión intravenosa a los 3 y 12 meses después de la cirugía. Hubo una diferencia no estadísticamente significativa en los pacientes con ácido zoledrónico con una tasa de fusión del 75%, en comparación con el 56% del grupo control. Además, hubo puntuaciones de EVA y ODI mejores, pero sin llegar a ser estadísticamente significativas en los pacientes que recibieron ácido zoledrónico. Las tasas de aflojamiento del tornillo pedicular fueron significativamente menores en los pacientes con ácido zoledrónico de 18% en comparación con el 45% en el grupo control.

Chen y cols.<sup>28</sup> realizaron un ensayo clínico aleatorizado reciente sobre el efecto de ácido zoledrónico en la fusión ósea en pacientes con osteoporosis después de una artrodesis de columna lumbar. Se estudiaron 79 pacientes con espondilolistesis degenerativa de 1 nivel. Se observó una mayor fusión a los 3, 6 y 9 meses en el grupo de ácido zoledrónico sin ser significativa a los 12 meses. El ácido zoledrónico previno la pérdida ósea inducida por la inmovilización e incrementó la DMO. Los autores concluyeron que el ácido

zoledrónico acorta el tiempo en lograr una fusión ósea, y previene la fractura por compresión vertebral subsecuente. Las limitaciones fueron el pequeño tamaño de muestra y el corto tiempo de seguimiento.

Otro ensayo clínico aleatorizado fue realizado por Ohtori y cols.<sup>29</sup> en 57 mujeres con osteoporosis y espondilolistesis degenerativa sometidas a procedimiento de artrodesis posterolateral. Un grupo recibió risedronato y otra hormona paratiroidea (teriparatida). Los autores encontraron una tasa de fusión de 82% con PTH y 68% con risedronato; la duración para alcanzar fusión ósea fue de 8 meses para PTH y 10 meses con risedronato.

En un estudio más reciente, también de Ohtori y cols.<sup>30</sup>, se evaluó el efecto de la teriparatida y el risedronato en la incidencia de aflojamiento de los tornillos pediculares en pacientes intervenidos de fusión posterolateral instrumentada con injerto óseo local, concretamente en 62 mujeres con espondilolistesis degenerativa y osteoporosis. Existió una diferencia significativa estadísticamente a favor del grupo de teriparatida en el aflojamiento de tornillos (7-13%) en comparación con risedronato y el grupo control (15-26%).

## Estrategias quirúrgicas en el tratamiento de pacientes osteoporóticos

Ante el impacto de la osteoporosis en las intervenciones de artrodesis de columna, se han desarrollado técnicas que pueden incrementar las posibilidades de éxito de una cirugía de fusión vertebral.

En el desarrollo de estas estrategias, es esencial tener en consideración las formas más comunes de fracaso de la instrumentación expuestas en sección anterior<sup>1</sup>. Estas técnicas son:

### 1. Métodos que refuerzan la instrumentación vertebral segmentaria

*Aumento de los puntos de fijación.* El método más común es el de extender la instrumentación con tornillos pediculares por lo menos 3 niveles rostral y caudalmente al nivel comprometido. De esta manera se reduce el estrés que se transmite a varios puntos de fijación; esto es de especial importancia en pacientes mayores de 65 años con deformidad u osteoporosis<sup>10</sup>.

Existen reportes que sugieren que la adición de alambres o ganchos sublaminares a los tornillos pediculares, es decir montajes híbridos, pueden mejorar significativamente los resultados de una artrodesis en la columna osteoporótica<sup>31</sup>. Aunque esta técnica es una opción eficaz, no ha sido ampliamente utilizada, probablemente debido a las dificultades técnicas que conlleva.

*Uso del conector transversal Cross-links.* Se ha demostrado que la adición de un conector transversal a la instrumentación con tornillos pediculares segmentarios aumenta la rigidez del sistema y previene la rotación axial de la instrumentación<sup>32</sup>. También se ha demostrado que aumentan la resistencia a la extracción o *pullout* de los tornillos de pediculares; sin embargo, este efecto fue sustancialmente menor en la columna osteoporótica<sup>33</sup>.

## 2. Modificaciones técnicas en la colocación de tornillos

**Tamaño del agujero piloto.** La creación de un agujero piloto es el primer paso para la inserción de un tornillo de pedicular. Es importante tener en cuenta el tamaño del agujero piloto, especialmente en el hueso osteoporótico, ya que los agujeros piloto de gran tamaño conducen a un mal agarre de los tornillos, mientras que los agujeros piloto muy pequeños pueden aumentar el torque de inserción, con el consecuente riesgo de fractura de pedículo.

Battula y cols.<sup>34</sup> intentaron caracterizar el tamaño óptimo del orificio piloto en el hueso osteoporótico. En función de sus resultados, los autores recomiendan la creación de un agujero piloto no mayor al 71,5% del diámetro exterior para un máximo de resistencia al *pullout* y minimizar la fractura iatrogénica del pedículo, para lo cual se requiere de una técnica más precisa a través del fresado de alta velocidad, o el uso de punzón en lugar de la gubia.

**Preparación del trayecto del tornillo.** En condiciones normales, el terrajado mejora la trayectoria de inserción de los tornillos pediculares; sin embargo, el terrajado influye en la fuerza de agarre de los tornillos pediculares en la columna osteoporótica.

Halvorson y cols.<sup>35</sup> encontraron que la falta de terrajado o el terrajado con diámetros por debajo de 1 mm del diámetro final del tornillo, condujo a una mayor fuerza de agarre del tornillo pedicular.

Carmouche y cols.<sup>36</sup> observaron resultados similares en un estudio realizado en cadáveres con hueso osteoporótico: el terrajado con el mismo diámetro del tornillo insertado condujo a una disminución de la resistencia de extracción del tornillo del pedículo lumbar. Por el contrario, el no terrajado o terrajado con un diámetro inferior mostró una mayor fuerza requerida para la extracción de los tornillos pediculares lumbares, aunque estas diferencias no se replicaron con los tornillos pediculares torácicos.

**Fijación bicortical de tornillos pediculares.** Como es conocido la corteza del cuerpo vertebral es significativamente más fuerte en comparación al hueso esponjoso, por lo que el agarre o enganche bicortical es más fuerte que la inserción en la esponjosa y unicortical. Sin embargo, la técnica de fijación bicortical lleva a un riesgo adicional de lesión en estructuras neurológicas, incluidas las raíces lumbares y el tronco simpático sacro; en estructuras vasculares, como la aorta y la vena cava; y en el colon<sup>37</sup>.

Habitualmente la fijación con tornillos bicorticales se puede realizar ventral o cranealmente al platillo superior de S1, donde el riesgo de dañar estructuras neurovasculares es menor. Se ha demostrado que esta última técnica aumenta significativamente la fuerza de torsión y extracción del tornillo después de una carga cíclica en comparación con fijación tradicional dirigida antero-medialmente<sup>38</sup>.

Los tornillos en S1 también se pueden insertar en lo que se conoce como una trayectoria tricortical apuntando hacia el vértice del promontorio

sacro, de manera que el tornillo se inserte o engrane en la cortical posterior y la anterosuperior del platillo superior de S1.

**El *hubbing*.** Es el método de inserción del tornillo hasta que la cabeza del mismo se incruste o colinde con el hueso cortical dorsal de la vértebra, en teoría evita el efecto limpiaparabrisas *windshield-wiper*, del sistema de instrumentación. Sin embargo, en un estudio biomecánico cadavérico de esta técnica, Paik y cols.<sup>39</sup> observaron que el *hubbing* llevó a una disminución de más del 40% en la fuerza de extracción del tornillo, independientemente de espécimen de densidad ósea, por lo que no se recomienda.

Una trayectoria alternativa del tornillo pedicular: el tornillo óseo cortical. La inserción de los tornillos de pediculares con la trayectoria tradicional de dorsolateral a ventromedial normalmente implica que el roscado del tornillo se ubique en el hueso esponjoso del cuerpo vertebral, lo que en pacientes osteoporóticos puede ocasionar un mal anclaje. Una trayectoria alternativa introducida en el año 2009 es la colocación del tornillo con una trayectoria de dorsomedial a ventrolateral, a modo de acoplar el tornillo con más hueso cortical de la *pars* interarticular y del pedículo<sup>40</sup>.

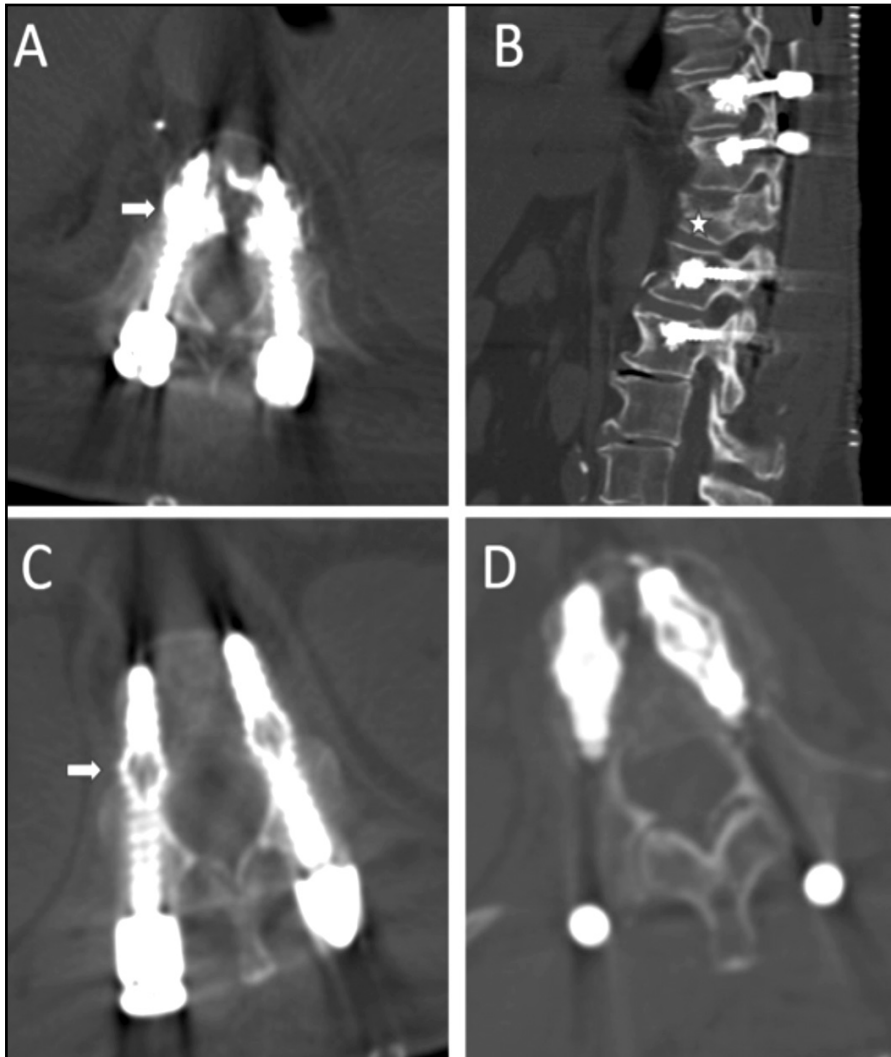
A pesar que la trayectoria de los tornillos colocados con el hueso cortical tiende a ser más pequeña en diámetro y más corta en longitud comparado a la técnica tradicional, se ha demostrado que tiene un mayor torque de inserción y una mayor fuerza de extracción de los tornillos<sup>41</sup>.

En la actualidad existe un solo ensayo clínico aleatorizado que comparó los tornillos en hueso cortical con la técnica estándar<sup>42</sup>. A las 12 meses, las tasas de fusión evaluadas mediante tomografías computarizadas fueron similares entre los 2 grupos (89,5%, n=39, en el grupo de tornillo pedicular convencional y 92,1%, n=38, en el grupo de tornillo cortical), sin diferencias en la mejoría del dolor en la pierna o los puntajes en el índice de discapacidad de Oswestry. Sin embargo, los sujetos sometidos a una trayectoria cortical del tornillo demostraron menor pérdida sanguínea, un tiempo quirúrgico más corto, y una longitud de incisión más corta en comparación con su contraparte de tornillos de pediculares convencionales, probablemente debido a la falta de necesidad de exponer más allá de la articulación facetaria en los puntos de inserción de los tornillos.

## 3. Modificación en el diseño de los tornillos pediculares

**Incremento del tamaño de los tornillos.** Una de las técnicas fundamentales es la selección de tornillos de instrumentación más largos y de mayor diámetro. Se cree que los tornillos de mayor diámetro "llenar" más el pedículo y permiten un mejor contacto de la rosca del tornillo con cortical del pedículo. Además de proporcionar una mayor área de superficie de hueso en contacto con la rosca del tornillo y obtener una mejora adicional en fijación, particularmente en el sacro. Existen varios estudios que han confirmado que el aumento del diámetro y la longitud del tornillo mejoran la fuerza de retención de los tornillos<sup>43,44</sup>.

Figura 3. (A) TC corte axial y (B) sagital se observa tornillos pediculares con la técnica de refuerzo vertebral con cemento. (C) y (D) TC proyección axial muestra la técnica con tornillos expansibles, con parte del tornillo expandido a nivel de cuerpo vertebral (flecha)



**Tornillos pediculares cónicos.** Se han considerado también modificaciones en el diseño de los tornillos en cuanto a la morfología y el roscado del tornillo. La utilización de tornillos cónicos, tanto con la rosca cónica como con el centro o núcleo cónico, son habituales. Si el diámetro exterior es constante, entonces el núcleo cónico permite una mayor superficie de contacto con el roscado del tornillo en el cuerpo vertebral esponjoso, donde el hueso osteoporótico tiene poco poder de retención<sup>45</sup>. Los tornillos con un diámetro exterior cilíndrico y diámetro interno cónico demuestran una mejor fuerza de extracción comparado con otros diseños.

**Tornillos cementados.** Una técnica que ha recibido bastante atención estos últimos años consiste en el refuerzo de los tornillos pediculares a través de una capa o manto de cemento alrededor del tornillo a nivel del cuerpo vertebral; al parecer, esto distribuye la tensión del hueso trabecular adyacente de modo que sean menos propensos al aflojamiento o *pullout* de los tornillos<sup>46</sup> (Figura 3).

Este efecto se demostró más a fondo con el uso de polimetilmetacrilato (PMMA)<sup>47</sup>: se produce un incremento entre 2 a 5 veces de la fuerza de extracción del tornillo en las vértebras osteoporóticas, hallazgo que ha sido replicado en muchos estudios. De igual manera se han utilizado otros cementos bioactivos constituidos por sulfato de calcio o fosfato de calcio con buenos resultados<sup>48</sup>.

Existe una creciente experiencia en las técnicas de cementación de los tornillos pediculares, y recientemente se han reportado estudios sobre su seguridad y eficacia que se resumen en la tabla 2.

Por otra parte, esta técnica implica riesgos derivados del uso de cemento. Los principales son la extravasación cemento a nivel venoso, con la consecuente posibilidad de embolia, y la extravasación en el canal raquídeo, con riesgo de lesión

neurológica. Afortunadamente, la gran mayoría de complicaciones son infrecuentes o asintomáticas<sup>49</sup>.

**Tornillos pediculares expansibles.** Se han probado variadas modificaciones en el diseño de tornillos para la fijación de columna vertebral osteoporótica; estos incluyen los tornillos expansibles y los tornillos recubiertos de hidroxiapatita. Los tornillos expansibles tienen un mecanismo que permite la expansión de una parte del tornillo que se encuentra dentro del cuerpo vertebral, manteniendo indemne la parte del pedículo (Figura 3). El tornillo comprime el hueso esponjoso en el cuerpo vertebral a medida que se expande, aumentando la densidad del hueso alrededor del tornillo. Se ha logrado mejorar la fijación pedicular con un aumento del 50% en la resistencia a la extracción del tornillo en el hueso osteoporótico<sup>50</sup>. Este efecto se magnificó cuando se reforzó el tornillo expansible con cemento óseo<sup>51,52</sup>. Un inconveniente de esta técnica es la dificultad que implican las cirugías de revisión que requieren la extracción de los tornillos expansibles.



Tabla 2. Estudios que valoran el efecto de las diferentes técnicas quirúrgicas en pacientes con osteoporosis

	<b>Pacientes</b>	<b>Técnica quirúrgica</b>	<b>Tasas de fusión</b>	<b>Métodos de valoración de fusión</b>
<b>Tornillos canulados y cementados</b>				
<b>Moon y cols.</b> <sup>22</sup>	37 pacientes con OP y estenosis canal espinal degenerativas	Tornillos canulados y cementados con PMMA	91,9%	RX con puentes óseos intersomáticos, ausencia de movimientos en estudios funcionales, ausencia de patrón radiolúcido
<b>Piñera y cols.</b> <sup>22</sup>	23 pacientes con OP >70 años, espondilolistesis lumbar degenerativa e inestabilidad o estenosis lumbar	Instrumentación de tornillos canulados y cementados con PMMA	- 74% (RX) - 100% (TC a los 6 meses) - Radiolucidez en la interfase tornillo cemento en 3 pacientes	RX con puentes óseos intersomáticos TC puentes óseos intertransverso o interfacetario
<b>Dai y cols.</b> <sup>22</sup>	43 pacientes con OP y enfermedad degenerativa espinal	Instrumentación de tornillos canulados y cementados	100%	TC en 2- y 3-D utilizando los métodos de Sapkas' y Christiansen's
<b>Tornillos pediculares expansibles</b>				
<b>Cook y cols.</b> <sup>51</sup>	145 pacientes estudiados; 21 padecían OP	Tornillos pediculares expansibles (Sistema espinal Omega21)	86%	RX que demuestren puentes de hueso trabecular entre los segmentos fusionados
<b>Gazzeri y cols.</b> <sup>51</sup>	10 pacientes con OP	Tornillos pediculares expansibles (OsseoScrew)	0% de aflojamiento de tornillo	RX y TC para valorar radiolucidez alrededor de tornillos
<b>Wu y cols.</b> <sup>51</sup>	157 pacientes con estenosis de canal y OP	Tornillos pediculares expansibles: n=80 Tornillos convencionales: n=77	- Expansibles: 92,5% - Convencionales: 80,5% (p=0,048)	RX dinámicas TC valoradas a ciegas por 2 radiólogos. Fusión = hueso trabecular a través del segmento fusionado, Translación <3 mm o angulación <5 mm en RX de flexión-extensión

OP: osteoporosis; PMMA: polimetilmetacrilato; RX: radiografía; TC: tomografía computarizada; 2-, 3-D: bi-tridimensional.

#### 4. Estrategias para la prevención de la "cifosis de la unión proximal" (CUP)

En cuanto a las estrategias de prevención de CUP, no existe una solución claramente efectiva. Es esencial la evaluación preoperatoria de la densidad de masa ósea y de ser posible su corrección oportuna. Otras estrategias relacionadas con la técnica quirúrgica son: el adecuado curvado de la barra terminal en cifosis, la colocación de ganchos en las apófisis transversas de la vértebra superior de la instrumentación, y el evitar terminar la instrumentación en un segmento vertebral cifótico. Es importante una menor corrección de la cifosis, pero manteniendo un adecuado balance sagital y coronal.

La mayoría de autores propugna la vertebroplastia en uno o dos niveles superiores a la instrumentación para evitar la fractura o colapso vertebral en este segmento susceptible. En la tabla 3 se resumen las principales estrategias quirúrgicas en la columna osteoporótica.

#### Técnicas de refuerzo vertebral

La vertebroplastia y la cifoplastia son procedimientos terapéuticos que pueden incluirse dentro de las denominadas "técnicas de refuerzo vertebral" y que son llevados a cabo por radiólogos intervencionistas, por traumatólogos o por neurocirujanos, de forma percutánea habitualmente con abordaje transpedicular. La vertebroplastia percutánea consiste en la introducción de un cemento óseo, que puede ser el polimetilmetacrilato (PMMA), en un cuerpo vertebral fracturado, para aliviar el dolor mediante el refuerzo y la estabilización de la fractura vertebral (Figura 4). De forma similar a la vertebroplastia, en la cifoplastia percutánea, previamente a la administración del cemento a nivel de la vértebra fracturada, se inserta un balón que se insufla, con la finalidad de restaurar la altura del cuerpo vertebral y reducir la deformidad cifótica; al retirar el balón, permanece en el interior del cuerpo vertebral una cavidad o nido que permite introducir el cemento a menor presión y con mayor viscosidad, con lo que se reduce el riesgo de extravasación. Algunos autores prefieren denominar la cifoplastia como "vertebroplastia mediante balón"<sup>53</sup>.

Como se ha demostrado ampliamente en la literatura y como se ha asegurado desde diferentes sociedades científicas, el uso de la vertebroplastia o la cifoplastia es un procedimiento seguro, eficaz y duradero en pacientes seleccionados con fracturas osteoporóticas y neoplásicas sintomáticas, siempre y cuando se lleve a cabo de acuerdo con los estándares publicados. Estos procedimientos deben ser ofrecidos cuando el tratamiento médico no quirúrgico no ha proporcionado un alivio adecuado del dolor y éste está alterando significativamente la calidad de vida del paciente<sup>54</sup>.

Múltiples series de casos, estudios retrospectivos y prospectivos no aleatorizados y, más recientemente, ensayos controlados aleatorizados, han mostrado cómo estas técnicas logran mejoras

estadísticamente significativas en el dolor y la función, particularmente en la deambulaci3n, con respecto al tratamiento médico<sup>54</sup>.

Existen actualmente un total de seis ensayos controlados aleatorizados, incluyendo un total de 842 pacientes, en los que se compara el tratamiento de refuerzo vertebral, vertebroplastia o cifoplastia, con el tratamiento médico o simulado no quirúrgico, en fracturas vertebrales osteoporóticas<sup>54</sup> (Tabla 4).

Los dos ensayos controlados aleatorizados con el mayor número de pacientes estudiados han demostrado beneficios para la vertebroplastia y la cifoplastia que perduran hasta 1 año después de la intervenci3n<sup>55,56</sup>. Respaldando dichos resultados, otro estudio mostr3 beneficios significativos para la vertebroplastia que persistían hasta 3 años después del tratamiento<sup>57</sup>. Por otro lado, otras investigaciones han demostrado beneficios de la vertebroplastia hasta 1 mes después de la intervenci3n, pero no más allá de este punto<sup>58,61</sup>. El ensayo clínico INVEST mostr3 una tendencia muy significativa hacia una mejoría clínica en relaci3n al dolor para el grupo tratado mediante vertebroplastia al primer mes de tratamiento, a pesar de lo cual no se lograron diferencias estadísticamente significativas<sup>59</sup>. Por otro lado, sólo un estudio no pudo demostrar que el tratamiento mediante vertebroplastia fuera beneficioso después del primer mes tras la intervenci3n<sup>60</sup>. Por lo tanto, basándonos en dichos estudios, podemos concluir que los tratamientos de refuerzo vertebral en fracturas vertebrales osteoporóticas son claramente beneficiosos a corto plazo y, probablemente, también a largo plazo<sup>54</sup> (Tabla 4).

#### Conclusiones

El progresivo envejecimiento de la poblaci3n ha incrementado significativamente los procedimientos de fusi3n vertebral. La prevalencia de osteoporosis en pacientes que se intervienen de cirugía oscila alrededor del 50% en mujeres de más de 50 años. Una proporci3n significativa de estos pacientes no est3n adecuadamente diagnosticados de osteoporosis ni de deficiencia de vitamina D y, por lo tanto, no reciben ning3n tratamiento oportuno. Existe evidencia de que los pacientes con osteoporosis y con hipovitaminosis D no corregida tienen peores resultados en las escalas de discapacidad cervical y lumbar. Los pacientes con osteoporosis, al tener una deficiente densidad mineral ósea, padecen de peores tasas de fusi3n ósea en artrodesis de columna.

Existen complicaciones quirúrgicas que son más frecuentes en los pacientes con osteoporosis, en especial en los que no llevan un tratamiento oportuno y no se realizan las modificaciones de la técnica quirúrgica pertinentes.

En la actualidad, existe una variedad de estrategias de tratamiento médico farmacológico y quirúrgico que pueden mejorar los resultados clínicos y las tasas de fusi3n de los pacientes intervenidos de artrodesis de columna.

Tabla 3. Perlas quirúrgicas para maximizar los resultados de la cirugía de la columna vertebral en pacientes con osteoporosis

1. La prevención y tratamiento oportuno de la osteoporosis es el principio más importante.
2. La pronta valoración por el especialista en osteoporosis para la optimización preoperatoria de la osteoporosis.
3. Montajes de instrumentación más largos para evitar comenzar o terminar la instrumentación en la unión cervicotorácica o toracolumbar o en un segmento cifótico.
4. Incluir al menos tres puntos de fijación por encima y por debajo del vértice de la deformidad.
5. Las construcciones híbridas (tornillos de pedículo, ganchos, alambres) pueden mejorar la fuerza de fijación. Se recomienda la fijación con tornillos iliacos y sacros en construcciones de fusión largas, y así maximizar la estabilidad.
6. El soporte de columna anterior aumenta el reparto de carga, disminuye la tensión en las instrumentaciones vía posterior.
7. La dirección de la inserción del tornillo pedicular afecta la fuerza de extracción o *pullout* por lo que se recomienda el anclaje o agarre en el hueso subcondral (p. ej., promontorio sacro) para maximizar fijación.
8. El terrajado con diámetros inferiores aumenta el torque de inserción y la fuerza de extracción o *pullout* del tornillo pedicular.
9. Evitar el *hubbing* de los tornillos de pediculares ya que afecta negativamente a la fuerza de extracción o *pullout*.
10. El uso de técnicas de refuerzo vertebral con tornillos cementados o expansibles pueden mejorar los resultados clínico radiológicos.

Figura 4. RM secuencia T2 (A) y (B) T1: se observa fractura vertebral por compresión aguda a nivel D7 con edema de cuerpo vertebral. (C) Radiografía lateral de columna dorsal se observa acunamiento vertebral a nivel D7 con discreta cifosis segmentaria. (D) Vertebroplastia del nivel fracturado con mejoría de la cifosis segmentaria. (E) Radiografía lateral de seguimiento, se observa refractura con colapso vertebral de D7 y una cifosis segmentaria significativa. (F) Cirugía de rescate mediante artrodesis con tornillos pediculares cementados de D5 a D9, con corrección de la cifosis

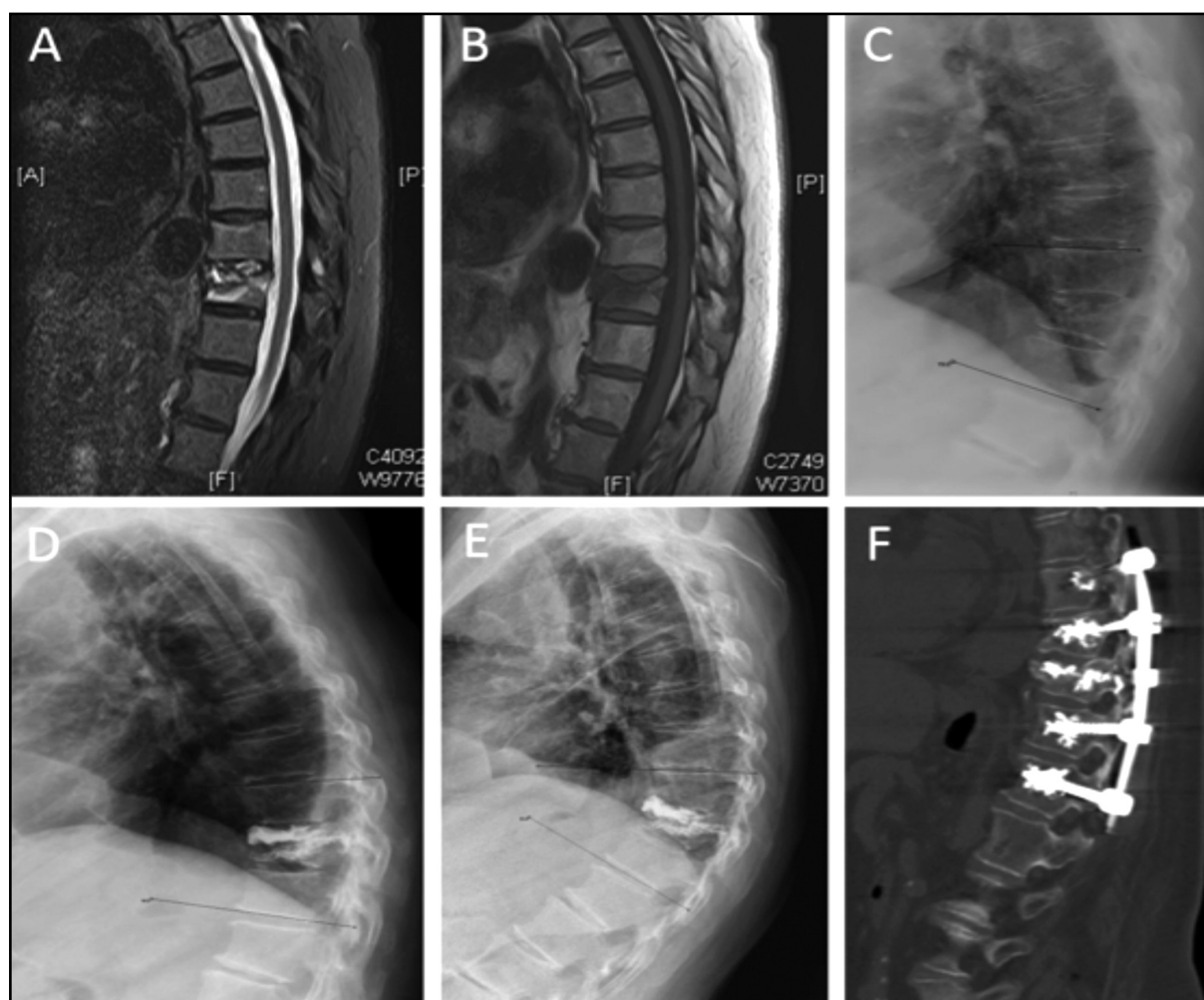


Tabla 4. Ensayos controlados aleatorizados que comparan tratamiento de refuerzo vertebral, vertebroplastia o cifoplastia, con tratamiento médico o simulado no quirúrgico, en fracturas vertebrales osteoporóticas

ECAP	n	Criterios de inclusión	Grupos	Parámetros	Tiempo de seguimiento	Resultados (en relación al grupo "vertebroplastia")
<b>FREE (2009)</b>	300	1-3 FCV; al menos 1 con edema (RM) y pérdida >15% de la altura; <3 meses de la fractura	Cifoplastia (n=149) vs. tratamiento médico (n=151)	- Principal: <i>Short-Form-36 physical component summary</i> (SF-36 PCS). - Secundarios: dolor de espalda y discapacidad	12 meses	Mejoría clínica significativa al primer mes (p<0,001). Mejoría clínica significativa en el dolor de espalda y discapacidad al año. No diferencias en relación a efectos adversos
<b>INVEST (2012)</b>	131	1-3 FCV; <12 meses de la fractura; se excluyen pacientes con patología tumoral maligna	Vertebroplastia (n=68) vs. placebo (n=63)	<i>Modified Roland-Morris Disability Questionnaire</i> (RDQ) e intensidad del dolor al primer mes	12 meses	No diferencias significativas en los parámetros principales al primer mes, aunque sí diferencias clínicas en relación a la intensidad del dolor al primer mes (p=0,06). No diferencias en relación a efectos adversos
<b>Buchbinder y cols. (2009)</b>	78	1-2 FCV; al menos 1 con edema (RM) o línea de fractura visible; <12 meses de la fractura	Vertebroplastia (n=38) vs. placebo (n=40)	Dolor general a los 3 meses	6 meses	No diferencias significativas entre los grupos en ningún momento del seguimiento
<b>Rousing y cols. (2009 y 2010)</b>	49	1-3 FCV; <8 meses de la fractura; se excluyen pacientes con patología tumoral maligna	Vertebroplastia (n=25) vs. tratamiento médico (n=24)	- Principal: intensidad del dolor (EVA) a los 3 y 12 meses. - Secundarios: escalas funcionales	12 meses	No diferencias significativas en relación al dolor o escalas funcionales a los 3 y 12 meses. Diferencias significativas en relación al dolor al primer mes (p<0,01)
<b>VERTOS II (2010)</b>	202	1-3 FCV; al menos 1 con edema (RM) y pérdida >15% de la altura; se excluyen pacientes con patología tumoral maligna	Vertebroplastia (n=101) vs. tratamiento médico (n=101)	- Principal: intensidad del dolor (EVA) al primer mes y 12 meses. - Secundarios: análisis de coste efectividad	12 meses	Diferencias significativas en relación a la intensidad del dolor en todos los momentos del seguimiento, con un coste aceptable
<b>Farrokhi y cols. (2011)</b>	82	1-4 FCV; edema vertebral (RM); dolor presente entre 4 semanas y 10 meses; osteoporosis demostrada mediante densitometría	Vertebroplastia vs. tratamiento médico. Se permitió el cruce desde el grupo tratado después del primer mes	Intensidad del dolor (EVA); <i>Oswestry Disability Index</i> ; altura del cuerpo vertebral; grado de cifosis	36 meses	Mejoría significativa en relación al dolor en todos los momentos después de los 6 meses y en relación al <i>Oswestry Disability Index</i> en todos los momentos a partir de los 3 años. Mejoría significativa en todos los momentos en relación a los parámetros radiológicos

ECAP: ensayos controlados aleatorios y prospectivos; EVA: Escala Visual Analógica; FCV: fractura-compresión vertebral; FREE: *Fracture Reduction Evaluation Trial*; INVEST: *Investigational Vertebroplasty Safety and Efficacy Trial*; RM: resonancia magnética.



**Conflicto de intereses:** Los autores declaran no tener conflicto de interés.

### Bibliografía

- Goldstein CL, Brodke DS, Choma T J. Surgical management of spinal conditions in the elderly osteoporotic spine. *Neurosurgery*. 2015;77:S98-107.
- Díaz Curiel M, García JJ, Carrasco JL, Honorato J, Cano R, Rapado A, Sanz C. Prevalencia de osteoporosis determinada por densitometría en la población femenina española. *Med Clín. (Barc)*. 2001;116(3):86-8.
- Chin DK, Park JY, Yoon YS, Kuh SU, Jin BH, Kim KS, et al. Prevalence of osteoporosis in patients requiring spine surgery: incidence and significance of osteoporosis in spine disease. *Osteoporos Int*. 2007;18(9):1219-24.
- Lubelski D, Choma TJ, Steinmetz MP, Harrop JS, Mroz TE. Perioperative medical management of spine surgery patients with osteoporosis. *Neurosurgery*. 2015;77:S92-7.
- Dipaola CP, Bible JE, Biswas D, Dipaola M, Grauer JN, Rechtine GR. Survey of spine surgeons on attitudes regarding osteoporosis and osteomalacia screening and treatment for fractures, fusion surgery, and pseudoarthrosis. *Spine J*. 2009;9(7):537-44.
- Okuyama K, Abe E, Suzuki T, Tamura Y, Chiba M, Sato K. Influence of bone mineral density on pedicle screw fixation: a study of pedicle screw fixation augmenting posterior lumbar interbody fusion in elderly patients. *Spine J*. 2001;1(6):402-7.
- Vanderpool DW, James JIP, Wynne-Davies R. Scoliosis in the elderly. *J Bone Joint Surg*. 1969;51:446-55.
- Dennison E, Cooper C. Epidemiology of osteoporotic fractures. *Horm Res*. 2000;54(suppl 1):58-63.
- Grubb SA, Lipscomb HJ, Coonrad RW. Degenerative adult onset scoliosis. *Spine (Phila Pa 1976)*. 1988;13:241-5.
- DeWald CJ, Stanley T. Instrumentation-related complications of multilevel fusions for adult spinal deformity patients over age 65: surgical considerations and treatment options in patients with poor bone quality. *Spine (Phila Pa 1976)*. 2006;31(Suppl 19):S144-51.
- Coe JD, Warden KE, Herzig MA, McAfee PC. Influence of bone mineral density on the fixation of thoracolumbar implants. A comparative study of transpedicular screws, laminar hooks, and spinous process wires. *Spine (Phila Pa 1976)*. 1990;15(9):902-7.
- Hitchon PW, Brenton MD, Coppes JK, From AM, Torner JC. Factors affecting the pullout strength of self-drilling and self-tapping anterior cervical screws. *Spine (Phila Pa 1976)*. 2003;28(1):9-13.
- Lim TH, Kwon H, Jeon CH, Kim JG, Sokolowski M, Natarajan R, et al. Effect of endplate conditions and bone mineral density on the compressive strength of the graft-endplate interface in anterior cervical spine fusion. *Spine (Phila Pa 1976)*. 2001;26(8):951-6.
- Healy JH, Lane JM. Structural scoliosis in osteoporotic women. *Clin Orthop*. 1985;195:216-23.
- Chesnut CH III, Silverman S, Andriano K, Genant H, Gimona A, Harris S, et al. A randomized trial of nasal spray salmon calcitonin in postmenopausal women with established osteoporosis: the prevent recurrence of osteoporotic fractures study. *Am J Med*. 2000;109:267-76.
- Cook SD, Salkeld S, Stanley T, Faciane A, Miller SD. Biomechanical study of pedicle screw. Fixation in severely osteoporotic bone. *Spine J*. 2004;4:402-8.
- Hu SS. Internal fixation of the osteoporotic spine. *Spine (Phila Pa 1976)*. 1997;22(Suppl 24):S43-8.
- Brodke DS, Bachus KN, Mohr RA, Nguyen BK. Segmental pedicle screw fixation or cross-links in multilevel lumbar constructs: a biomechanical analysis. *Spine J*. 2001;1:373-9.
- Yagi M, Akilah KB, Boachie-Adjei. Incidence, risk factors and classification of proximal junctional kyphosis: surgical outcomes review of adult idiopathic scoliosis. *Spine (Phila Pa 1976)*. 2011;36(1):E60-8.
- Maruo K, Ha Y, Inoue S, Samuel S, Okada E, Hu SS, et al. Predictive factors for proximal junctional kyphosis in long fusions to the sacrum in adult spinal deformity. *Spine (Phila Pa 1976)*. 2013;38(23):E1469-76.
- Slimack NP, Bae HW. Commentary: Therapies for osteoporosis: are they good for spinal fusion. *Spine J*. 2013;13(2):200-1.
- Hirsch, B P, Unnanuntana A, Cunningham ME, Lane JM. The effect of therapies for osteoporosis on spine fusion: a systematic review. *Spine J*. 2013;13(2):190-9.
- Nakao S, Minamide A, Kawakami M, Boden SD, Yoshida M. The influence of alendronate on spine fusion in an osteoporotic animal model. *Spine (Phila Pa 1976)*. 2011;36:1446-52.
- Kim TH, Yoon JY, Lee BH, Jung HS, Park MS, Park JO, et al. Changes in vitamin D status after surgery in female patients with lumbar spinal stenosis and its clinical significance. *Spine (Phila Pa 1976)*. 2012;37(21):E1326-30.
- Nagahama K, Kanayama M, Togawa D, Hashimoto T, Minami A. Does alendronate disturb the healing process of posterior lumbar interbody fusion? A prospective randomized trial: Clinical article. *J Neurosurg Spine*. 2011;14(4):500-7.
- Park YS, Kim HS, Baek SW, Kong DY, Ryu JA. The effect of zoledronic acid on the volume of the fusion-mass in lumbar spinal fusion. *Clin Orthop Surg*. 2013;5(4):292-7.
- Tu CW, Huang KF, Hsu HT, Li HY, Yang SS, Chen YC. Zoledronic acid infusion for lumbar interbody fusion in osteoporosis. *J Surg Res*. 2014;192(1):112-6.
- Chen F, Dai Z, Kang Y, Lv G, Keller ET, Jiang Y. Effects of zoledronic acid on bone fusion in osteoporotic patients after lumbar fusion. *Osteoporos Int*. 2016;27(4):1469-76.
- Ohtori S, Inoue G, Orita S, Yamauchi K, Eguchi Y, Ochiai N, et al. Teriparatide accelerates lumbar posterolateral fusion in women with postmenopausal osteoporosis: prospective study. *Spine (Phila Pa 1976)*. 2012;37(23):E1464-8.
- Ohtori S, Inoue G, Orita S, Yamauchi K, Eguchi Y, Ochiai N, et al. Comparison of teriparatide and bisphosphonate treatment to reduce pedicle screw loosening after lumbar spinal fusion surgery in postmenopausal women with osteoporosis from a bone quality perspective. *Spine (Phila Pa 1976)*. 2013;38(8):E487-92.
- Tan JS, Kwon BK, Dvorak MF, Fisher CG, Oxland TR. Pedicle screw motion in the osteoporotic spine after augmentation with laminar hooks, sublaminar wires, or calcium phosphate cement: a comparative analysis. *Spine (Phila Pa 1976)*. 2004;29(16):1723-30.
- Brodke DS, Bachus KN, Mohr RA, Nguyen BK. Segmental pedicle screw fixation or cross-links in multilevel lumbar constructs: a biomechanical analysis. *Spine J*. 2001;1(5):373-9.
- Suzuki T, Abe E, Okuyama K, Sato K. Improving the pullout strength of pedicle screws by screw coupling. *J Spinal Disord*. 2001;14(5):399-403.
- Battula S, Schoenfeld AJ, Sahai V, Vrabec GA, Tank J, Njus GO. The effect of pilot hole size on the insertion torque and pullout strength of self-tapping cortical bone screws in osteoporotic bone. *J Trauma*. 2008;64(4):990-5.
- Halvorson TL, Kelley LA, Thomas KA, Whitecloud TS III, Cook SD. Effects of bone mineral density on pedicle screw fixation. *Spine (Phila Pa 1976)*. 1994;19(21):2415-20.
- Carmouche JJ, Molinari RW, Gerlinger T, Devine J, Patience T. Effects of pilot hole preparation technique on pedicle screw fixation in different regions of the osteoporotic thoracic and lumbar spine. *J Neurosurg Spine*. 2005;3(5):364-70.
- Ponnusamy KE, Iyer S, Gupta G, Khanna AJ. Instrumentation of the osteoporotic spine: biomechanical and clinical considerations. *Spine J*. 2011;11(1):54-63.
- Luk KD, Chen L, Lu WW. A stronger bicortical sacral pedicle screw fixation through the s1 endplate: an in vitro cyclic loading and pull-out force evaluation. *Spine (Phila Pa 1976)*. 2005;30(5):525-9.
- Paik H, Dmitriev AE, Lehman RA Jr, Gaume RE, Ambati DV, Kang DG, et al. The biomechanical effect of pedicle screw hubbing on pullout resistance in the thoracic spine. *Spine J*. 2012;12(5):417-24.

40. Santoni BG, Hynes RA, McGilvray KC, Rodríguez-Canessa G, Lyons AS, Henson MA, et al. Cortical bone trajectory for lumbar pedicle screws. *Spine J*. 2009;9(5):366-73.
41. Inceoglu S, Montgomery WH Jr, St Clair S, McLain RF. Pedicle screw in-sertion angle and pullout strength: comparison of 2 proposed strategies. *J Neurosurg Spine*. 2011;14(5):670-6.
42. Lee GW, Son JH, Ahn MW, Kim HJ, Yeom JS. The comparison of pedicle screw and cortical screw in posterior lumbar interbody fusion: a prospective randomized noninferiority trial. *Spine J*. 2015;15(7):1519-26.
43. Brantley AG, Mayfield JK, Koeneman JB, Clark KR. The effects of pedicle screw fit. An in vitro study. *Spine (Phila Pa 1976)*. 1994;19(15):1752-8.
44. Bianco RJ, Arnoux PJ, Wagnac E, Mac-Thiong JM, Aubin CE. Minimizing pedicle screw pullout risks: a detailed biomechanical analysis of screw design and placement. *Clin Spine Surg*. 2017;30(3):E226-32.
45. Kim YY, Choi WS, Rhyu KW. Assessment of pedicle screw pullout strength based on various screw designs and bone densities-an ex vivo biomechanical study. *Spine J*. 2012;12(2):164-8.
46. Pfeifer BA, Krag MH, Johnson C. Repair of failed transpedicle screw fixation. A biomechanical study comparing polymethylmethacrylate, milled bone, and matchstick bone reconstruction. *Spine (Phila Pa 1976)*. 1994;19(3):350-3.
47. Aydogan M, Ozturk C, Karatoprak O, Tezer M, Aksu N, Hamzaoglu A. The pedicle screw fixation with vertebroplasty augmentation in the surgical treatment of the severe osteoporotic spines. *J Spinal Disord Tech*. 2009;22(6):444-7.
48. Choma TJ, Frevert WF, Carson WL, Waters NP, Pfeiffer FM. Biomechanical analysis of pedicle screws in osteoporotic bone with bioactive cement augmentation using simulated in vivo multicomponent loading. *Spine (Phila Pa 1976)*. 2011;36(6):454-62.
49. Kerry G, Ruedinger C, Steiner HH. Cement embolism into the venous system after pedicle screw fixation: case report, literature review, and prevention tips. *Orthop Rev. (Pavia)*. 2013;5(3):E24.
50. Cook SD, Salkeld SL, Stanley T, Faciane A, Miller SD. Biomechanical study of pedicle screw fixation in severely osteoporotic bone. *Spine J*. 2004;4(4):402-8.
51. Cook SD, Salkeld SL, Whitecloud TS III, Barbera J. Biomechanical evaluation and preliminary clinical experience with an expansive pedicle screw design. *J Spinal Disord*. 2000;13(3):230-6.
52. Gao M, Lei W, Wu Z, Liu D, Shi L. Biomechanical evaluation of fixation strength of conventional and expansive pedicle screws with or without calcium based cement augmentation. *Clin Biomech. (Bristol, Avon)*. 2011;26(3):238-44.
53. Martínez-Quiñones JV, Aso-Escario J, Arregui-Calvo R. Refuerzo vertebral percutáneo: vertebroplastia y cifoplastia. *Procedimiento técnico. Neurocirugía*. 2005;16:427.
54. Barr JD, Jensen ME, Hirsch JA, McGraw JK, Barr RM, Brook AL, et al. Position statement on percutaneous vertebral augmentation: a consensus statement developed by the Society of Interventional Radiology (SIR), American Association of Neurological Surgeons (AANS) and the Congress of Neurological Surgeons (CNS), American College of Radiology (ACR), American Society of Neuroradiology (ASNR), American Society of Spine Radiology (ASSR), Canadian Interventional Radiology Association (CIRA), and the Society of NeuroInterventional Surgery (SNIS). *J Vasc Interv Radiol*. 2014;25:171-81.
55. Wardlaw D, Cummings SR, Van Meirhaeghe J, Bastian L, Tillman JB, Ranstam J, et al. Efficacy and safety of balloon kyphoplasty compared with non-surgical care for vertebral compression fracture (FREE): a randomized controlled trial. *Lancet*. 2009;373:1016-24.
56. Klazen CAH, Lohle PNM, de Vries J, Jansen FH, Tielbeek AV, Blonk MC, et al. Vertebroplasty versus conservative treatment in acute osteoporotic vertebral compression fractures (VERTOS II): an open-label randomised trial. *Lancet*. 2010;376:1085-92.
57. Farrokhi MR, Alibai E, Maghami Z. Randomized controlled trial of percutaneous vertebroplasty versus optimal medical management for the relief of pain and disability in acute osteoporotic vertebral compression fractures. *J Neurosurg Spine*. 2011;14:561-9.
58. Rousing R, Hansen KL, Andersen MO, Jespersen SM, Thomsen K, Lauritsen JM. Twelve-months follow-up in forty-nine patients with acute/semiacute osteoporotic vertebral fractures treated conservatively or with percutaneous vertebroplasty: a clinical randomized study. *Spine (Phila Pa 1976)*. 2010;35:478-82.
59. Kallmes DF, Comstock BA, Heagerty PJ, Turner JA, Wilson DJ, Diamond TH, et al. A randomized trial of vertebroplasty for osteoporotic spinal fractures. *N Engl J Med*. 2009;361:569-79.
60. Buchbinder R, Osborne RH, Ebeling PR, Wark JD, Mitchell P, Wriedt C, et al. A randomized trial of vertebroplasty for painful osteoporotic vertebral fractures. *N Engl J Med*. 2009;361:557-68.
61. Rousing R, Andersen MO, Jespersen SM, Thomsen K, Lauritsen J. Percutaneous vertebroplasty compared to conservative treatment in patients with painful acute or subacute osteoporotic vertebral fractures: three-month follow-up in a clinical randomized study. *Spine (Phila Pa 1976)*. 2009;34:1349-54.