

Fernández-SanMillán D^{1,2}, Santana Borbones A^{1,3}, Pérez Alonso E^{1,2}, Santana JR², Hernández Hernández D^{1,4}, Sosa Henríquez M^{1,4}

1 Universidad de Las Palmas de Gran Canaria - Instituto Universitario de Investigaciones Biomédicas y Sanitarias (IUIBS) - Las Palmas de Gran Canaria

2 Hospital Universitario Insular - Servicio de Cirugía General y Aparato Digestivo - Las Palmas de Gran Canaria

3 Hospital Universitario Insular - Servicio de Medicina Nuclear - Las Palmas de Gran Canaria

4 Hospital Universitario Insular - Unidad Metabólica Ósea - Las Palmas de Gran Canaria

¿Son válidos los criterios quirúrgicos actuales del hiperparatiroidismo primario asintomático?

Correspondencia: David Fernández-SanMillán - c/Profesora Concha Romero, 11 - 35250 Ingenio - Las Palmas (España)
Correo electrónico: san_millan@yahoo.es

Fecha de recepción: 09/03/2015

Fecha de aceptación: 24/03/2015

Resumen

El HPTP es una patología muy frecuente que a menudo cursa de manera asintomática. Siendo la intervención quirúrgica el único tratamiento curativo de la enfermedad, existen unos criterios de indicación de cirugía que no siempre se ajustan a la realidad del paciente, pues se basan en la existencia de complicaciones clínicas (osteoporosis, insuficiencia renal, urolitiasis, fracturas por fragilidad).

Presentamos el caso clínico de una paciente que no cumplía ninguno de los requisitos para ser intervenida quirúrgicamente según los documentos de posición, y que fue operada tras demostrarse la existencia de un deterioro de la estructura trabecular ósea, determinada por la técnica TBS (*trabecular bone score*), y localizarse el adenoma por gammagrafía. Se discute la posible utilidad de estas técnicas, no observadas en los documentos de posición, como complemento de la decisión de cirugía.

Palabras clave: *hiperparatiroidismo primario, diagnóstico, consenso, cirugía, densitometría, TBS.*

Are the current surgical criteria for asymptomatic primary hyperparathyroidism valid?

Summary

HPTP is a very frequent pathology which often develops asymptotically. Surgical intervention being the only curative treatment for this disease there are some criteria for the indication of surgery, but these do not always fit the reality of the patient since they are based on clinical complications (osteoporosis, renal insufficiency, urolithiasis, fragility fractures).

We present the clinical case of a patient who did not meet any of the requirements for having surgical intervention according to the position documents, and who was operated on after the existence was shown of a deterioration of the trabecular bone structure, determined by the TBS (trabecular bone score) technique, and located in the adenoma using gammagraphy. The possible use of these techniques, not seen in the position documents, to complement the decision regarding surgery, is discussed.

Key words: *primary hyperparathyroidism, diagnosis, consensus, surgery, densitometry, TBS.*

Introducción

El Hiperparatiroidismo primario (HPTP) es una de las endocrinopatías más frecuentes, y que afecta sobre todo a mujeres después de los 50 años de edad^{1,4}. En la mayor parte de los casos, hoy en día, el diagnóstico se realiza de manera casual al efectuarse un estudio analítico, y con frecuencia el paciente está completamente asintomático.

A largo plazo, el HPTP puede producir una serie de complicaciones, como insuficiencia renal crónica, urolitiasis, osteoporosis, fracturas por fragilidad y osteopatía fibroquística¹⁻⁶. En más del 90% de las ocasiones, el HPTP se debe a un adenoma y la cirugía es el único tratamiento curativo^{3,4}. Aún siendo preferible evitar las complicaciones antes de que se produzcan, se discute cuándo es aconsejable intervenir quirúrgicamente a un paciente que está clínicamente asintomático. Para dilucidar este tema se han publicado varios documentos de posición⁵⁻¹⁰, sin que exista un acuerdo unánime al respecto^{2-4,10,11}. Técnicas como la densitometría ósea ayuda a establecer la existencia de osteoporosis como complicación^{3,6}, y recientemente se ha introducido una nueva técnica, el *trabecular bone score* (TBS), que pretende valorar la integridad y conectividad de las trabéculas de las vértebras¹²⁻¹⁵, habiéndose publicado algunos estudios que muestran una afectación precoz en el HPTP¹⁴⁻¹⁶.

Siendo los criterios de intervención quirúrgica del HPTP una herramienta ampliamente utilizada a la hora de tomar una decisión terapéutica, en ocasiones el paciente puede beneficiarse de la cirugía pese a no cumplir estrictamente dichos criterios. Presentamos el caso de una paciente afecta de HPTP, en la cual no estaba indicada la cirugía por ninguno de los documentos de posición, pero en la que existía un deterioro óseo, valorado por TBS, y en la que se localizó el adenoma por gammagrafía, siendo intervenida quirúrgicamente y comprobándose al cabo de un año una notable mejoría clínica y densitométrica.

Presentación del Caso

Paciente mujer de 57 años en julio de 2013, que fue remitida a nuestra Unidad para estudio de una hipercalcemia asintomática.

En los antecedentes personales hay que señalar que la paciente estaba diagnosticada de diabetes *mellitus* tipo 2 (controlada con dieta y antidiabéticos orales), hipercolesterolemia, hipertensión arterial y obesidad mórbida (IMC=50,5 kg/m²). Para ello, recibía estatinas, metformina y un inhibidor de enzima convertidor de la angiotensina (IECA).

Clínicamente estaba asintomática, y la hipercalcemia fue detectada por su médico de Atención Primaria en el contexto de un control metabólico por sus patologías previas. Tuvo la menopausia a los 48 años y no recibió después de la misma tratamiento hormonal sustitutivo. No había sufrido fracturas.

Al confirmarse la existencia de un hiperparatiroidismo primario HPTP asintomático por la presencia de una calcemia elevada una vez corregida con proteínas totales, una PTH sérica elevada, y habiéndose excluido otras causas de hipercalcemia, la paciente fue sometida a cirugía, realizándose vídeo-toracoscopia triportal derecha, comprobándose intraoperatoriamente la existencia de una adenoma, que fue reseado.

En la tabla 1 se recogen los datos analíticos de la paciente, antes y un año después de la cirugía, junto con los valores de referencia en nuestro Hospital.

En la tabla 2 se muestra los datos densitométricos, incluido el TBS, antes y un año después de la intervención quirúrgica. La densitometría fue realizada con un densitómetro Hologic® Discovery 4500, y la estimación del TBS se efectuó aplicando el programa facilitado por TBS insights de Medimaps Group en este mismo densitómetro.

En la tabla 3, se muestran los criterios de indicación quirúrgica del hiperparatiroidismo primario (HPTP) asintomático desde el año 1990 hasta la última actualización de 2013, conjuntamente con los datos clínicos de la paciente.

En la figura 1, la gammagrafía MIBI-Tecnecio⁹⁹ de paratiroides objetiva la presencia de un foco de elevada actividad de localización centro-torácica y situación retroesternal, que sugiere la existencia de un adenoma de paratiroides en el mediastino. Finalmente, en la figura 2 se muestra la evolución tanto de la DXA como del TBS en la columna lumbar, un año después de la cirugía.

Tabla 1. Valores bioquímicos obtenidos en la paciente, antes y después de la cirugía, junto con los valores de referencia en nuestro Hospital

	20/07/2013	08/07/2014	Valores de referencia
Urea, mg/dl	47	34	10-50
Creatinina, mg/dl	0,7	0,7	0,6-1
GFR MDRD4, ml/m/1,73 m ²	>60	>60	>60
Calcio total, mg/dl	10,9	9,7	8,5-10,5
Calcio corregido, mg/dl	10,9	9,6	8,5-10,5
Fósforo, mg/dl	3,5	3,3	2,5-4,9
Proteínas totales, g/l	7,2	7,4	6,4-8,4
PTH, pg/ml	117	46,9	15-88
P1NP, ng/ml	36,2	42,2	<37,1
Beta- <i>crosslap</i> , ng/ml	0,52	0,35	0-0,57
Osteocalcina, ng/ml	24,5	14,6	11-43
FATR, UI/l	2,5	3,2	0-3,3
25(OH) vitamina D, ng/ml	39,9	26,1	30-80
Calciuria, mg/24h	360	NR	<250

GFR MDRD4: tasa de filtrado glomerular por MDRD4; P1NP: propéptido amino-terminal del procolágeno tipo 1; FATR: fosfatasa ácida tartrato-resistente; NR: no realizado.

Tabla 2. Valores densitométricos de la paciente, antes y después de la cirugía. T-score y Z-score obtenidos a partir de los valores de normalidad en la población española

	24/07/13	28/03/14	% Variación anual
L2-L4 (g/cm ²)	1,109	1,162	4,8*
T-score	0,7	1,2	4,8*
Z-score	2,3	2,9	4,8*
TBS L2-L4 (g/cm ²)	1,145	1,272	16,5*
Total cadera (g/cm ²)	1,135	1,098	3,5
T-score	1,6	1,3	3,5
Z-score	2,4	2,1	3,5
Cuello femoral (g/cm ²)	0,762	0,789	3,5
T-score	-0,7	-0,5	3,5
Z-score	0,5	0,8	3,5

* Cambio estadísticamente significativo (p<0,05).

Discusión

El HPTP es una patología muy frecuente, cuya incidencia se ha estimado en 121 casos/100.000 habitantes y año¹ y que va en aumento. El diagnóstico del hiperparatiroidismo primario es cada vez más precoz

debido a la realización de la calcemia en analítica de rutina, como ocurrió en el caso que presentamos. A menudo el paciente está completamente asintomático, y ello nos plantea la duda del posible beneficio a obtener tras una intervención quirúrgica^{2,4}.

Tabla 3. Criterios de indicación quirúrgica del HPTP desde 1990 hasta 2013

Año (cita)	1990 (2)	2002 (5)	2008 (4)	2013 (3)
Edad	<50	<50	<50	<50
Calcemia	>1 mg/dl del límite superior	>1 mg/dl del límite superior	>1 mg/dl del límite superior	>1 mg/dl del límite superior
Aclaramiento creatinina/FG	eGFR reducción >30%	eGFR reducción >30%	eGFR <60 ml/min	eGFR <60 ml/min
Osteoporosis densitométrica y/o fractura por fragilidad	Z-Score <-2,0 (sitio específico)	T-Score <-2,5 (cualquier sitio)	T-Score <-2,5 (cualquier sitio), y/o fractura previa fragilidad	T-Score <-2,5 (lumbar, cadera, cuello fémur, 1/3 distal radio) y/o fractura vertebral diagnosticada por imagen*
Calciuria de 24 horas	>400 mg/dl	>400 mg/dl	>400 mg/dl	>400 mg/dl
Otros				Riesgo de litiasis analítico o bioquímico, o presencia de nefrolitiasis o nefrocalcinosis

FG: filtrado glomerular; eGFR: tasa estimada de filtrado glomerular.

*Incluye radiografía lateral de columna dorso-lumbar, resonancia magnética nuclear o tomografía axial computarizada.

Se han publicado desde el año 1990 hasta el 2014 unos criterios por el “Workshop sobre la indicación quirúrgica en el hiperparatiroidismo primario asintomático”⁵⁻¹⁰. Los datos clínicos y analíticos recogidos en los mismos son muy similares, variando sólo en algunos detalles, como el cambio de la valoración densitométrica del Z-score recogido en los criterios de 1990⁵ al del T-score a partir de 2002^{6,9} y la inclusión de las fracturas por fragilidad a partir de 2008^{6,7}. En el último consenso de 2014, se incluyó el riesgo de urolitiasis ya fuese analítico o bioquímico, así como la presencia de

nefrolitiasis o nefrocalcinosis⁶. Por el contrario, la edad, menor de 50 años, y la hipercalcemia de 1 mg por encima del límite superior, han permanecido inalterables en todos los documentos. Sin embargo, algunos autores sugieren que otros factores, como la PTH basal, podrían tener un mayor poder predictivo de la evolución del HPTP¹¹.

Nuestra paciente no cumplía ninguno de los criterios publicados para ser intervenida quirúrgicamente. No obstante, le ofrecimos la posibilidad de cirugía por 4 razones: a) existía un deterioro de la microarquitectura ósea, estimada por TBS en la columna lumbar, pese a que la DXA era normal (Figura 2); b) el adenoma estaba localizado en el mediastino como sugerían las pruebas de imagen realizadas por medio de una gammagrafía MIBI-Tecnecio^{99m}, SPECT y TomoSPECT de paratiroides (Figura 1), c) no habiendo duda del diagnóstico clínico ni de su localización, nos pareció impropio esperar a que apareciera alguna de las complicaciones clínicas para intervenirla, y d) es el único tratamiento curativo del HPTP.

Un año después de ser intervenida quirúrgicamente, la paciente se encuentra clínicamente asintomática. La calcemia se normalizó, la densidad mineral ósea (DMO) aumentó en la columna lumbar casi un 5% y el TBS mejoró un 16,5%. Por lo tanto, consideramos que pese a no cumplir los criterios de intervención quirúrgica, la decisión fue acertada. Esto nos

Figura 1. Gammagrafía MIBI-Tecnecio^{99m} de paratiroides que muestra la existencia de un adenoma de localización mediastínica

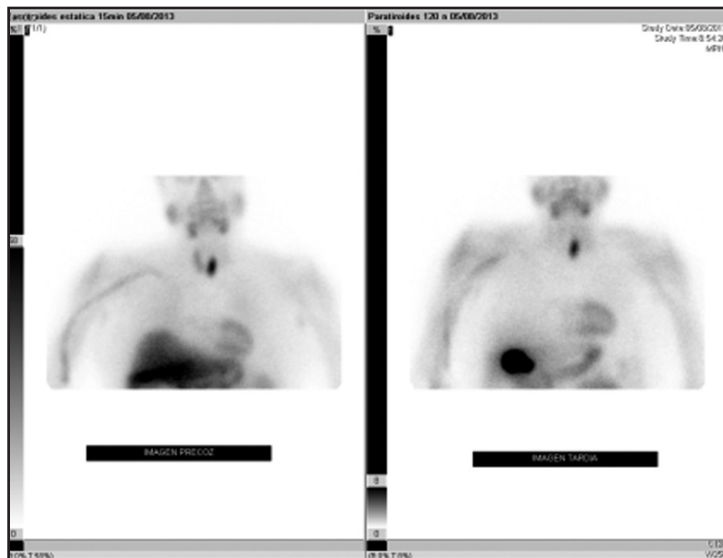
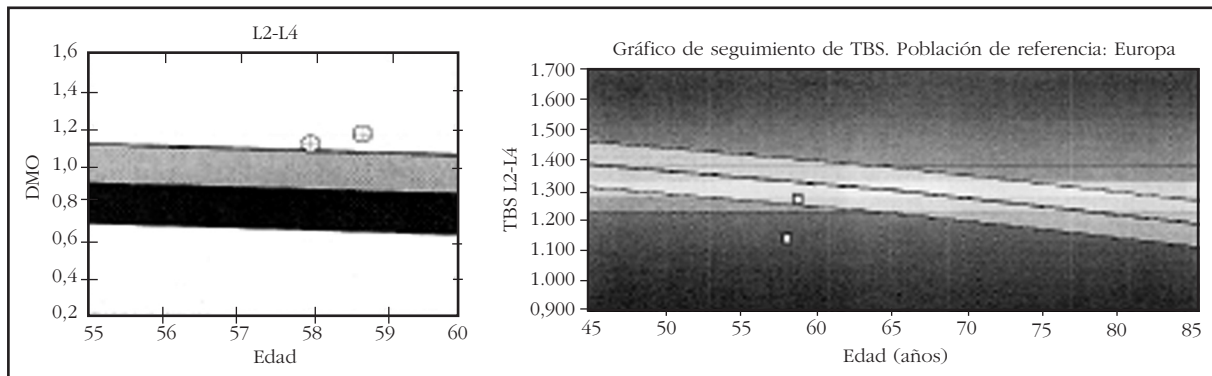


Figura 2. Evolución de la DXA (DMO y TBS) en columna lumbar un año después de la cirugía



lleva a sugerir la necesidad de incluir en la indicación de cirugía del HPT asintomático la valoración por una parte del TBS y por otra de la realización de una gammagrafía de paratiroides, al menos como pruebas opcionales. Aunque la medición del TBS es una técnica relativamente reciente^{12,13}, varios estudios han descrito su alteración en el HPT^{6,14-16}. Debemos tener en cuenta que los valores de TBS pueden verse afectados por la obesidad mórbida que sufre nuestra paciente, como ya ha sido señalado con anterioridad¹³.

Como conclusión, y por los resultados obtenidos en esta paciente, sugerimos la necesidad de incluir, cuando sea posible, tanto la estimación del TBS como de una gammagrafía MIBI-Tecnecio⁹⁹ de paratiroides, pues en el caso de objetivarse un deterioro de la microarquitectura ósea o de localizarse inequívocamente el adenoma, la indicación quirúrgica podría estar aconsejada. Esto coincide con las recomendaciones efectuadas por la Asociación Americana de Endocrinología Clínica y la Asociación Americana de Cirugía Endocrina, quienes indican que "es inaceptable tener que vivir con una enfermedad crónica, que a largo plazo puede causar problemas de salud, enfermedad que podría curarse quirúrgicamente en la mayoría de los casos"¹⁷.

Conflicto de intereses: El primer autor, en nombre del resto de coautores, declara que no existe ningún conflicto de intereses.

Bibliografía

- Griebeler ML, Kearns AE, Ryu E, Hathcock MA, Melton LJ 3rd, Wermers RA. Secular trends in the incidence of primary hyperparathyroidism over five decades (1965-2010). *Bone* 2014;73C:1-7.
- Bollerslev J, Jansson S, Mollerup CL, Nordenstrom J, Lundgren E, Torring O, et al. Medical observation, compared with parathyroidectomy, for asymptomatic primary hyperparathyroidism: a prospective, randomized trial. *J Clin Endocrinol Metab* 2007;92:1687-92.
- Bollerslev J, Marcocci C, Sosa M, Nordenstrom J, Bouillon R, Mosekilde L. Current evidence for recommendation of surgery, medical treatment and vitamin D repletion in mild primary hyperparathyroidism. *Europ J Endocrinol* 2011;165:851-64.
- Bollerslev J, Ogard CG, Schwarz P, Vestergaard H, Vestergaard P. Primary hyperparathyroidism-occurrence,

symptoms, complications and treatment. *Ugeskr Laeger* 2005;167:910-4.

- Consensus Development Conference Statement. *J Bone Miner Res* 1991;6:S9-S13.
- Bandeira F, Cusano NE, Silva BC, Cassibba S, Almeida CB, Machado VC, et al. Bone disease in primary hyperparathyroidism. *Arq Bras Endocrinol Metabol* 2014;58:553-61.
- Bilezikian JP, Khan AA, Potts JT Jr, Third International Workshop on the Management of Asymptomatic Primary H. Guidelines for the management of asymptomatic primary hyperparathyroidism: summary statement from the third international workshop. *J Clin Endocrinol Metab* 2009;94:335-9.
- Bilezikian JP, Potts JT, Jr, Fuleihan Gel H, Kleerekoper M, Neer R, Peacock M, et al. Summary statement from a workshop on asymptomatic primary hyperparathyroidism: a perspective for the 21st century. *J Clin Endocrinol Metab* 2002;87:5353-61.
- Bilezikian JP, Potts JT Jr, Fuleihan Gel H, Kleerekoper M, Neer R, Peacock M, et al. Summary statement from a workshop on asymptomatic primary hyperparathyroidism: a perspective for the 21st century. *J Bone Miner Res* 2002;17 Suppl 2:N2-11.
- Silverberg SJ, Clarke BL, Peacock M, Bandeira F, Boutroy S, Cusano NE, et al. Current issues in the presentation of asymptomatic primary hyperparathyroidism: proceedings of the Fourth International Workshop. *J Clin Endocrinol Metab* 2014;99:3580-94.
- Bollerslev J. The important players in primary hyperparathyroidism. *Clin Endocrinol* 2013;79:774-5.
- Roux JP, Wegrzyn J, Boutroy S, Bouxsein ML, Hans D, Chapurlat R. The predictive value of trabecular bone score (TBS) on whole lumbar vertebrae mechanics: an ex vivo study. *Osteoporos Int* 2013;24:2455-60.
- Silva BC, Leslie WD, Resch H, Lamy O, Lesnyak O, Binkley N, et al. Trabecular bone score: a noninvasive analytical method based upon the DXA image. *J Bone Miner Res* 2014;29:518-30.
- Romagnoli E, Cipriani C, Nofroni I, Castro C, Angelozzi M, Scarpello A, et al. "Trabecular Bone Score" (TBS): an indirect measure of bone micro-architecture in postmenopausal patients with primary hyperparathyroidism. *Bone* 2013;53:154-9.
- Silva BC, Boutroy S, Zhang C, McMahon DJ, Zhou B, Wang J, et al. Trabecular bone score (TBS)--a novel method to evaluate bone microarchitectural texture in patients with primary hyperparathyroidism. *J Clin Endocrinol Metab* 2013;98:1963-70.
- Eller-Vainicher C, Filopanti M, Palmieri S, Ulivieri FM, Morelli V, Zhukouskaya VV, et al. Bone quality, as measured by trabecular bone score, in patients with primary hyperparathyroidism. *Europ J Endocrinol* 2013;169:155-62.
- The American Association of Clinical Endocrinologists and the American Association of Endocrine Surgeons position statement on the diagnosis and management of primary hyperparathyroidism. *AACE/AAES Task Force on Primary Hyperparathyroidism. Endocr Pract* 2005;1:49-54.5